Patientfall PUL-symposium
SFOG-veckan 2022

Helena Carré, Specialistläkare PhD, Region Norrbotten/Umeå Universitet
helena.carre@umu.se

Inga jäv/intressekonflikter att deklarera

Malin 32 år: Oktober 2021

- **S:** Låg buksmärta.
- **B:** 2g, 1 abort. Klamydiasalpingit.
- **A:** Planerad graviditet v 7. Ont nedre buken, VAS 8. U-hCG +.
- Status:
  - AT Blek, kallsvettig.
  - Blodtryck 130/80, puls 100 spm.
  - Gyn: Rosa flytning. Ont hela nedre delen av buken.

Vänster adnex

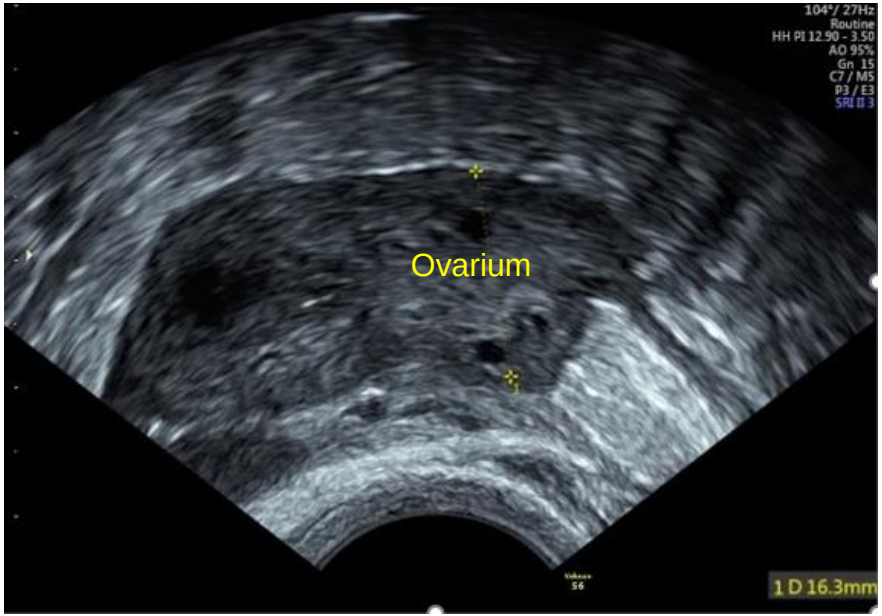

Fossa Douglasi

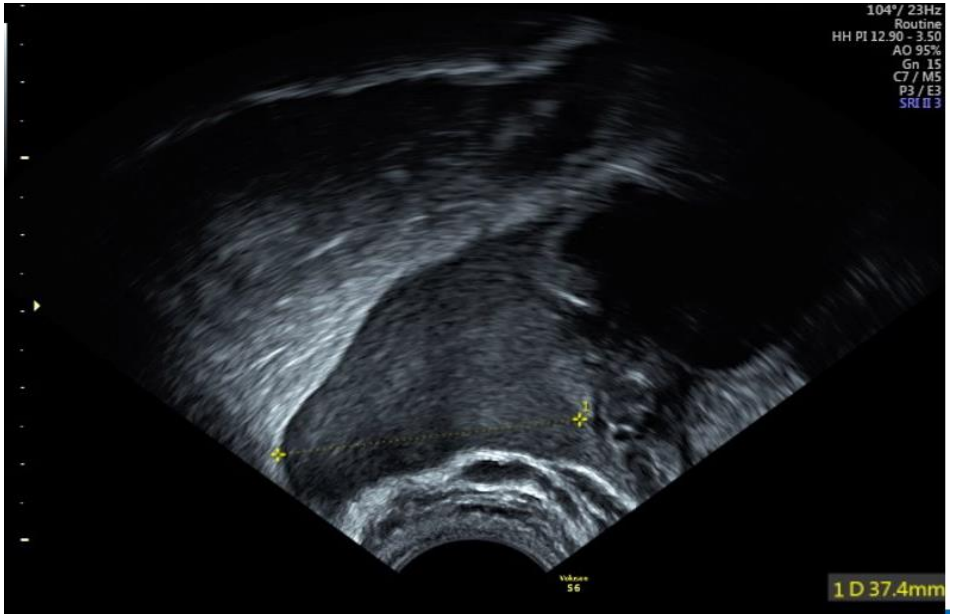

- Opereras akut. Vä salpingektomi.
- PAD: graviditetsvävnad
- Endometrios i fossa Douglasi

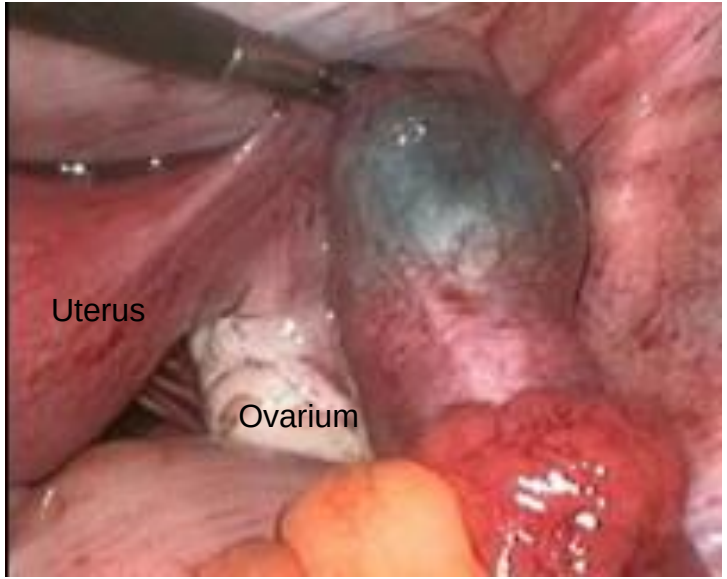

Januari 2022

- **S:** Låg buksmärta.
- **B:** Tre månader sedan vä salpingektomi pga X.
- **A:** Central buksmärta som kommer och går sedan tre dagar. Ökad intensitet efter samlag igår. U-hCG +, s-hCG 5000
- Status:
  - AT: ua.
  - Gyn: Lätt ruckömhet cervix, övrigt gyn ua. Ingen blödning.

Höger ovarium

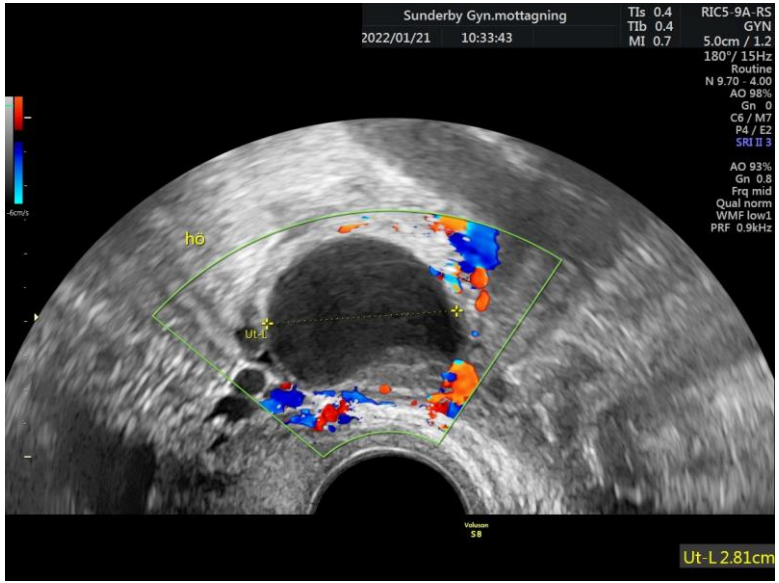

Vänster ovarium

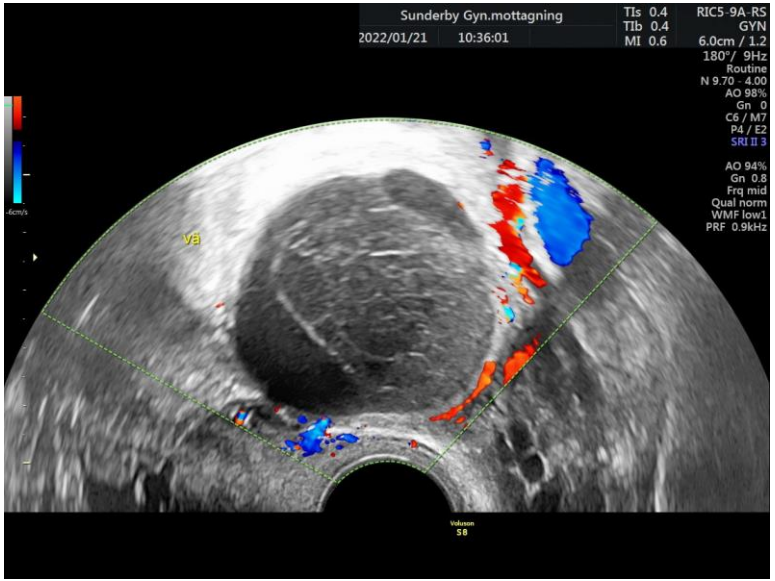

Uterus

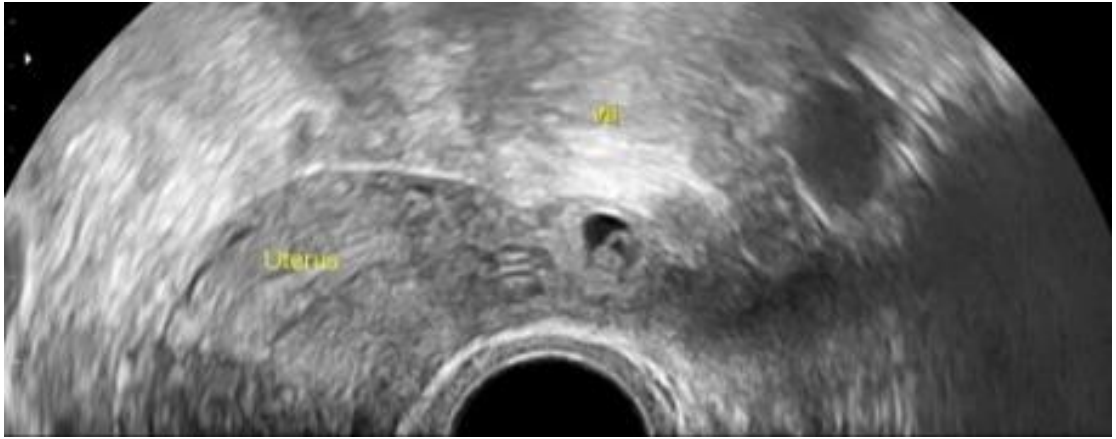
Uterus

Sunderby Gyn.mottagning
2022/01/21 10:40:10
TIs 0.2
TIb 0.2
MI 0.9
RIC5-9A-RS
GYN
2.6cm / 1.0
69°/ 55Hz
Routine
P 9.70 - 3.80
AO 98%
Gn 0
C6 / M7
P4 / E2
CRL 0.37cm
GA 6w0d

Filmklipp

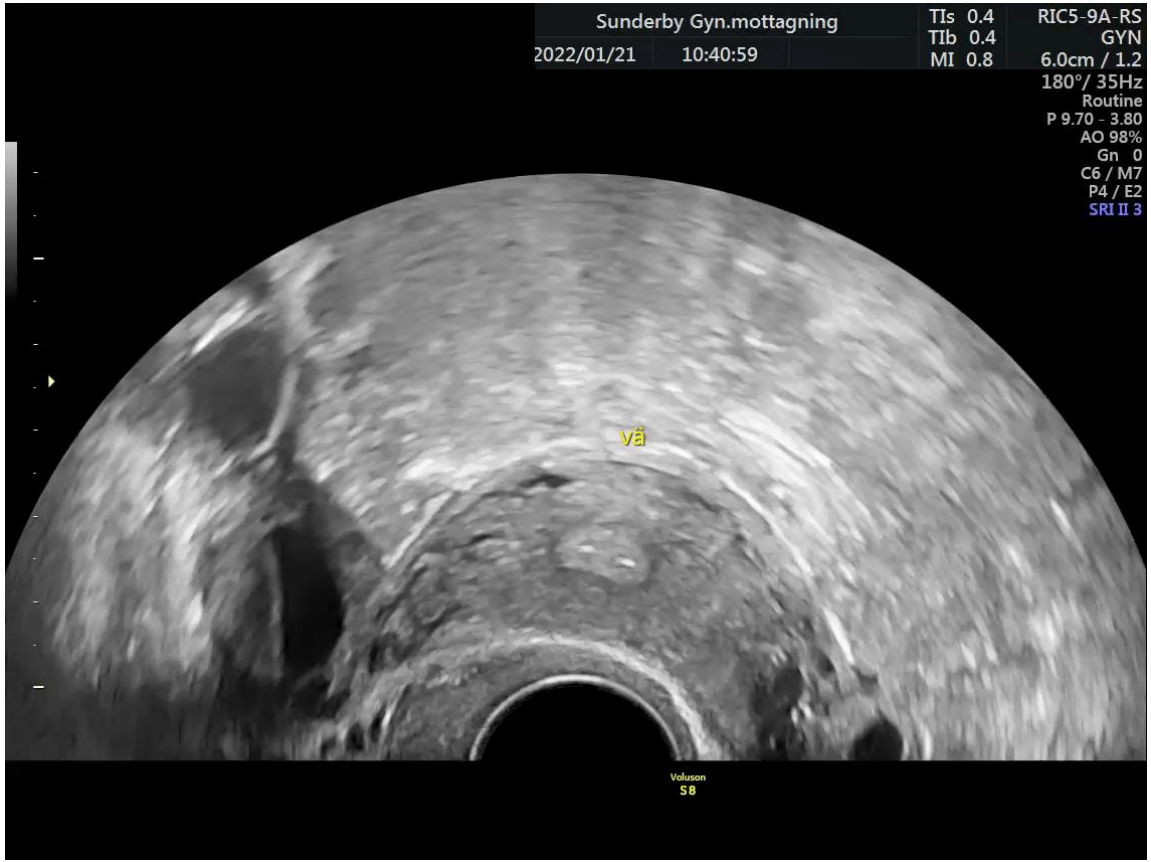
Sunderby Gyn.mottagning
2022/01/21
10:40:59
TIs 0.4
TIb 0.4
MI 0.8
RIC5-9A-RS
GYN
6.0cm / 1.2
180°/ 35Hz
Routine
P 9.70 - 3.80
AO 98%
Gn 0
C6 / M7
P4 / E2
SRI II 3
vä
Voluson
SB

Juni 2022

- **S:** Låg buksmärta.
- **B:** 5 månader sedan resektion av vä tubarhörn, 8 månader sedan vä salpingektomi.
- **A:** Ont nedre buken. Gravid v 7 enligt SM. U-hCG +.
- Status:
  - AT opåverkad
  - Gyn: Oöm gynorganen. Ingen blödning eller flytning

Filmklipp

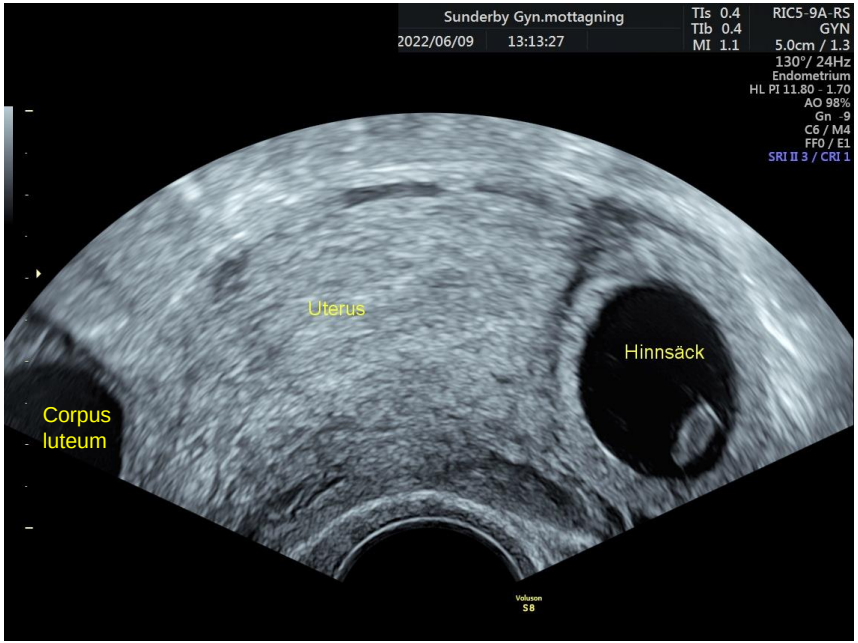
Sunderby Gyn.mottagning
2022/06/09 13:13:27
TIs 0.4
TIb 0.4
MI 1.1
RIC5-9A-RS
GYN
5.0cm / 1.3
130°/ 24Hz
Endometrium
HL PI 11.80 - 1.70
AO 98%
Gn -9
C6 / M4
FF0 / E1
SRI II 3 / CRI 1
Uterus
Hinnsäck
Corpus luteum
Voluson
S8

Sunderby Gyn.mottagning
2022/06/09 13:13:27
TIs 0.4
TIb 0.4
MI 1.1
RIC5-9A-RS
GYN
5.0cm / 1.3
130°/ 24Hz
Endometrium
HL PI 11.80 - 1.70
AO 98%
Gn -9
C6 / M4
FF0 / E1
SRI II 3 / CRI 1
Voluson
S8

MR bäcken

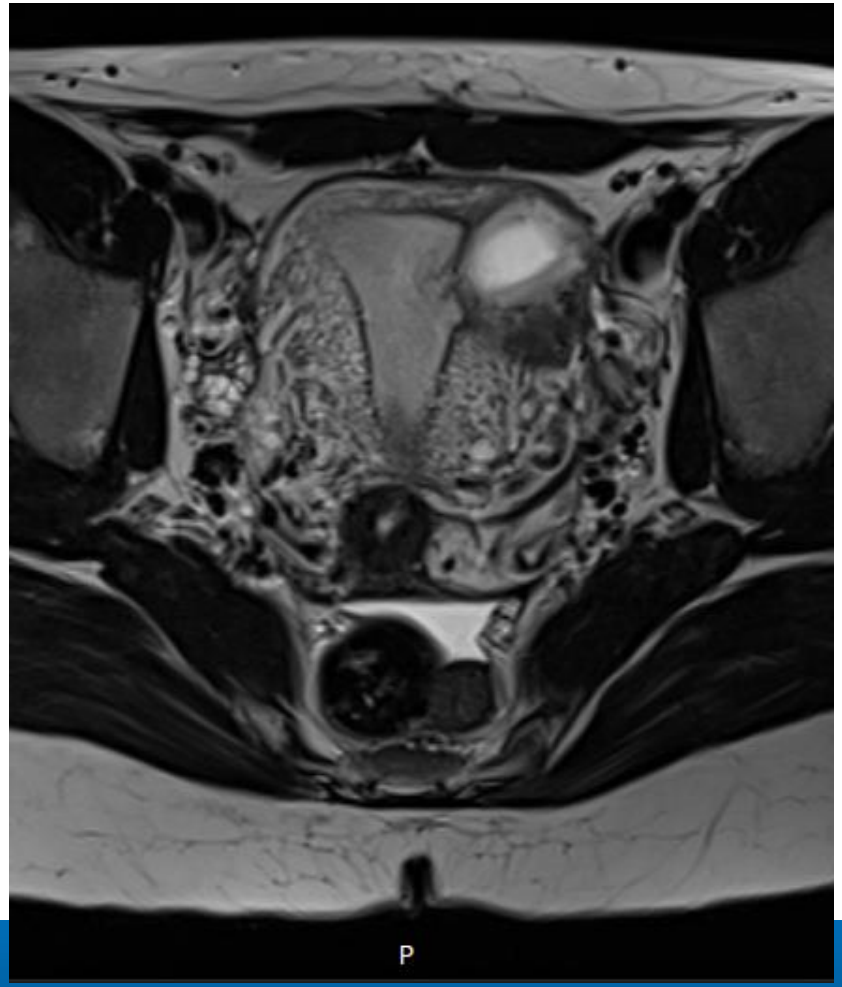

REGION NORRBOTTEN

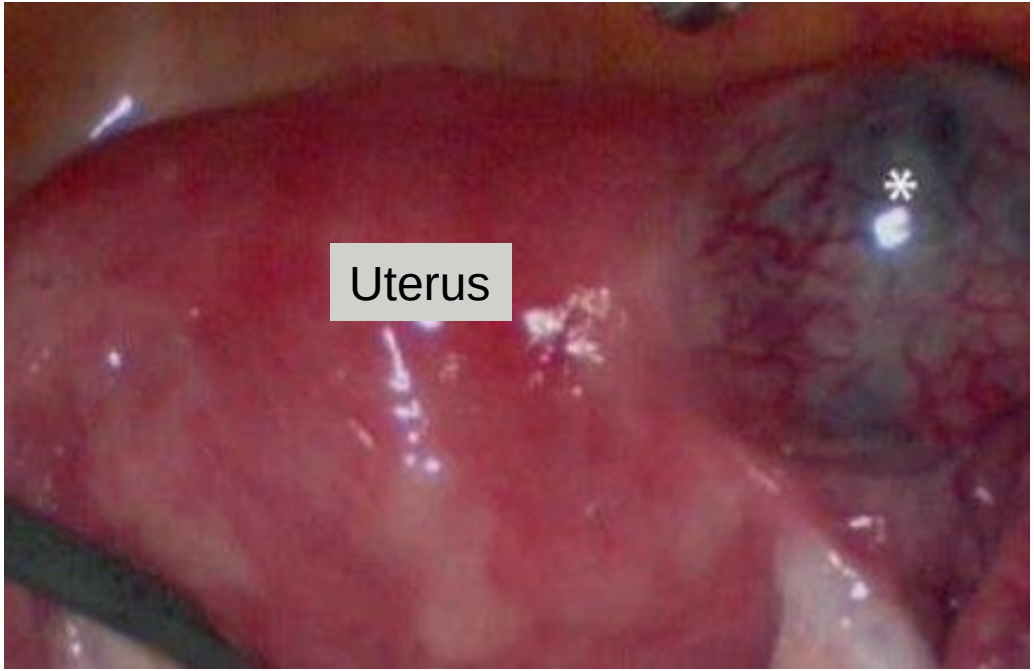
Uterus
*

Reflektioner

- Tidigare X stark riskfaktor för nytt X.
- Kan få X på samma sida trots salpingektomi.
- X kan ha milda symtom.

Källa: Barnhart 2006 och RCOG's Green-top Guideline No. 21, 2016

Nina 30 år

S: Blödning i tidig graviditet

B: 1g, tidigare frisk

A: Planerad graviditet v 12+2 enligt SM.

Status: AT: ua. Gyn: Måttlig slemtillblandad blödning ur ymm .

Uterus

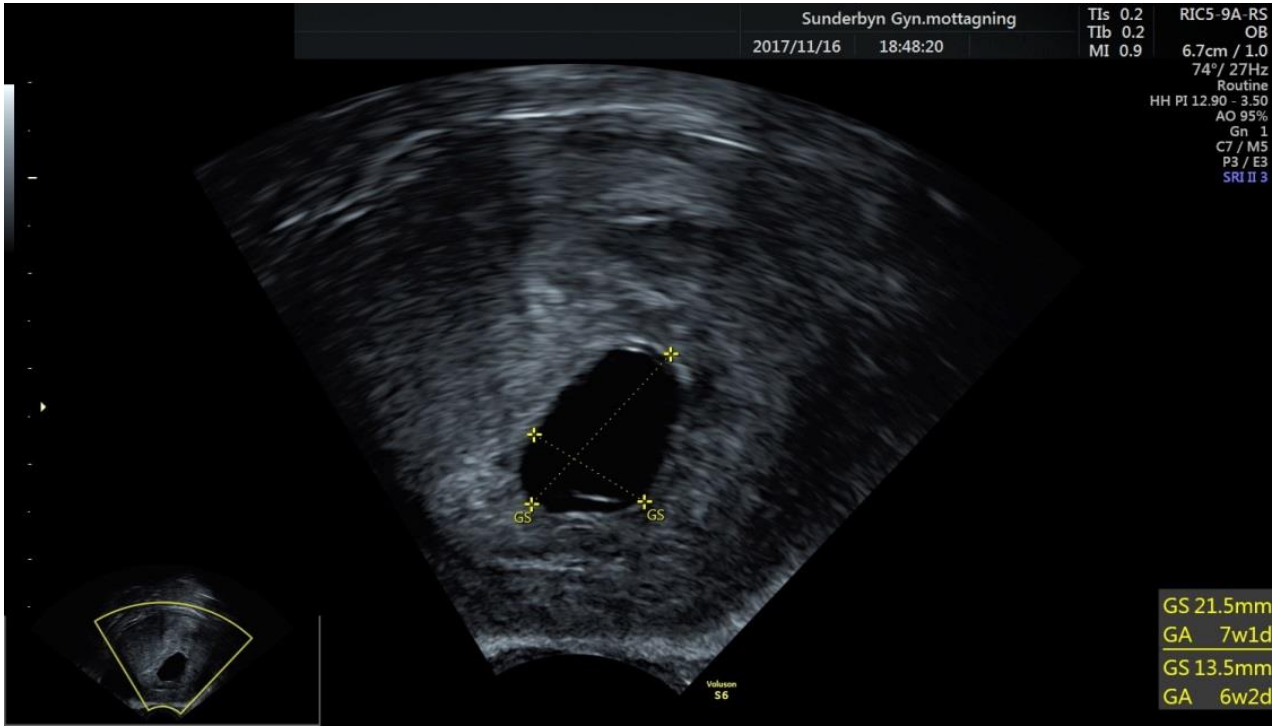

GS 17,5 mm.
Handläggning?

Uterus

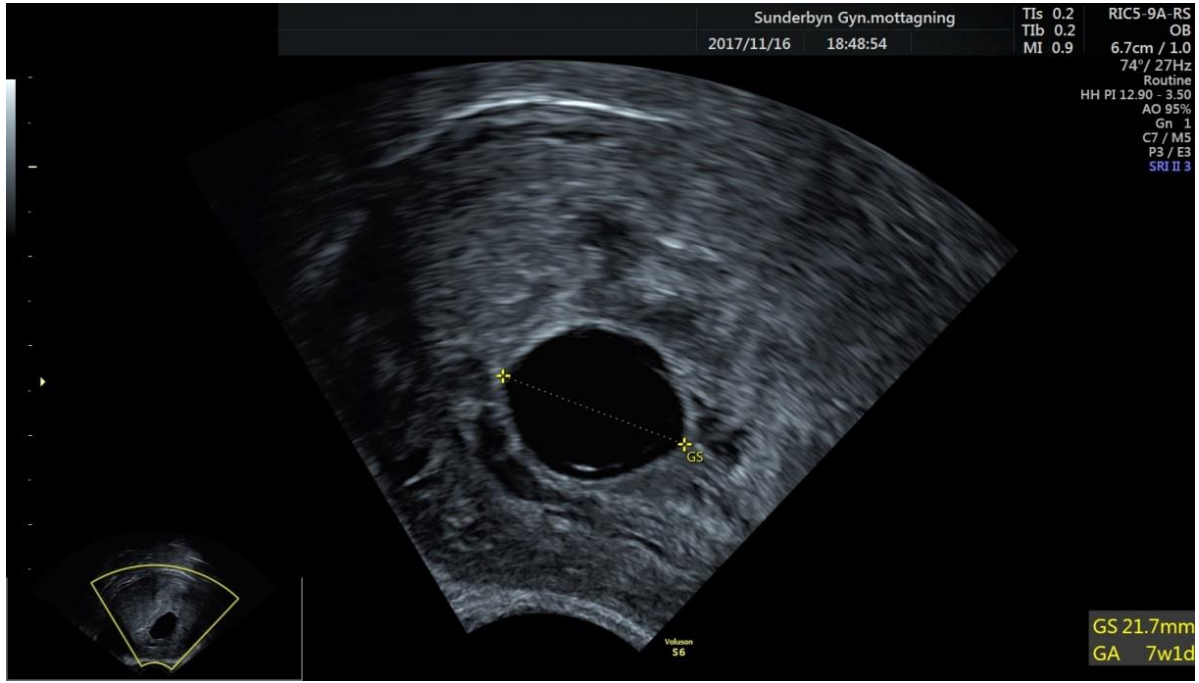

GS 19 mm i <u>tre</u> mot varandra vinkelräta projektioner.
Diagnos?
Handläggning?

Uterus

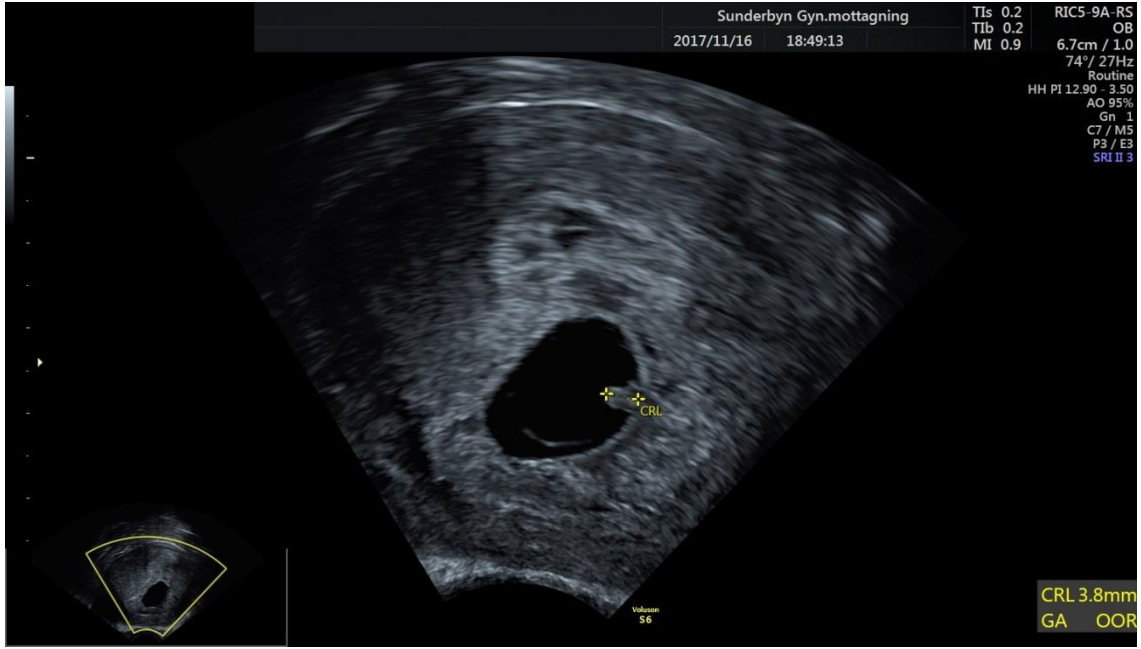

Sannolikt fostereko, CRL 3,8 mm, ingen synlig hjärtaktivitet.
Påverkar det handläggningen?