Ultraljudsdiagnostik vid patologisk tidig graviditet

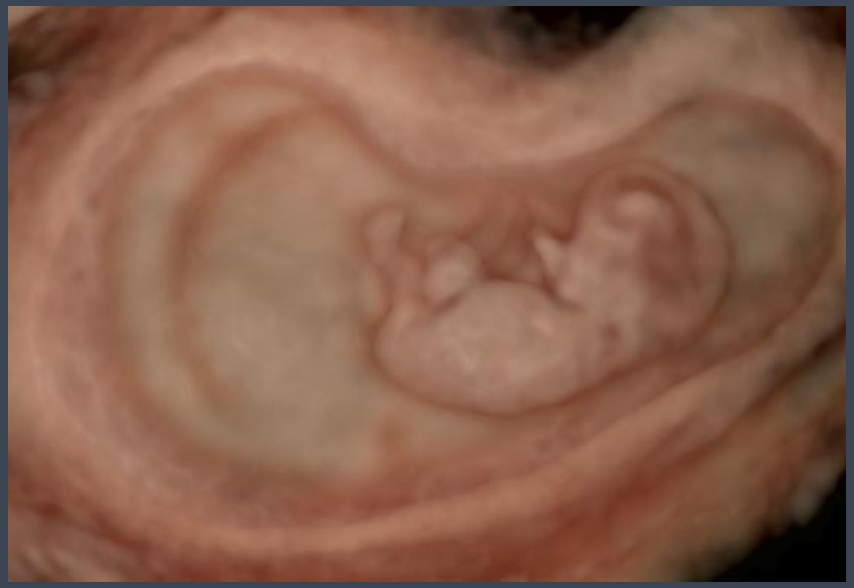

Elisabeth Epstein, Doc, Öl
Kvinnokliniken, Södersjukhuset

Karolinska Institutet

SÖDERSJUKHUSET

JÄV

Jag har inget jäv/ intressekonflikter att deklarera

Översikt

- Undersökningsteknik
- Normal graviditet
- Patologisk graviditet
  - Missfall
  - Graviditet av oklar lokalisation (”PUL”)
  - Ektopiska graviditeter
  - Mola, Trofoblast tumörer (”GTN”)

Ultraljudsbedömning av tidig graviditet

- Viktigt att inte döma ut normal graviditet eller missa ektopisk graviditet!
  - Viktigt med bra maskin, undersökningsteknik & kunskap
- Bedöm graviditetens
  - lokalisation, viabilitet, datera
- Dokumentera!
  - Spara stillbilder, videosekvenser digitalt!
- Vid minsta tveksamhet
  - Upprepa undersökningen / be om second opinion

Undersökningsteknik - uterus

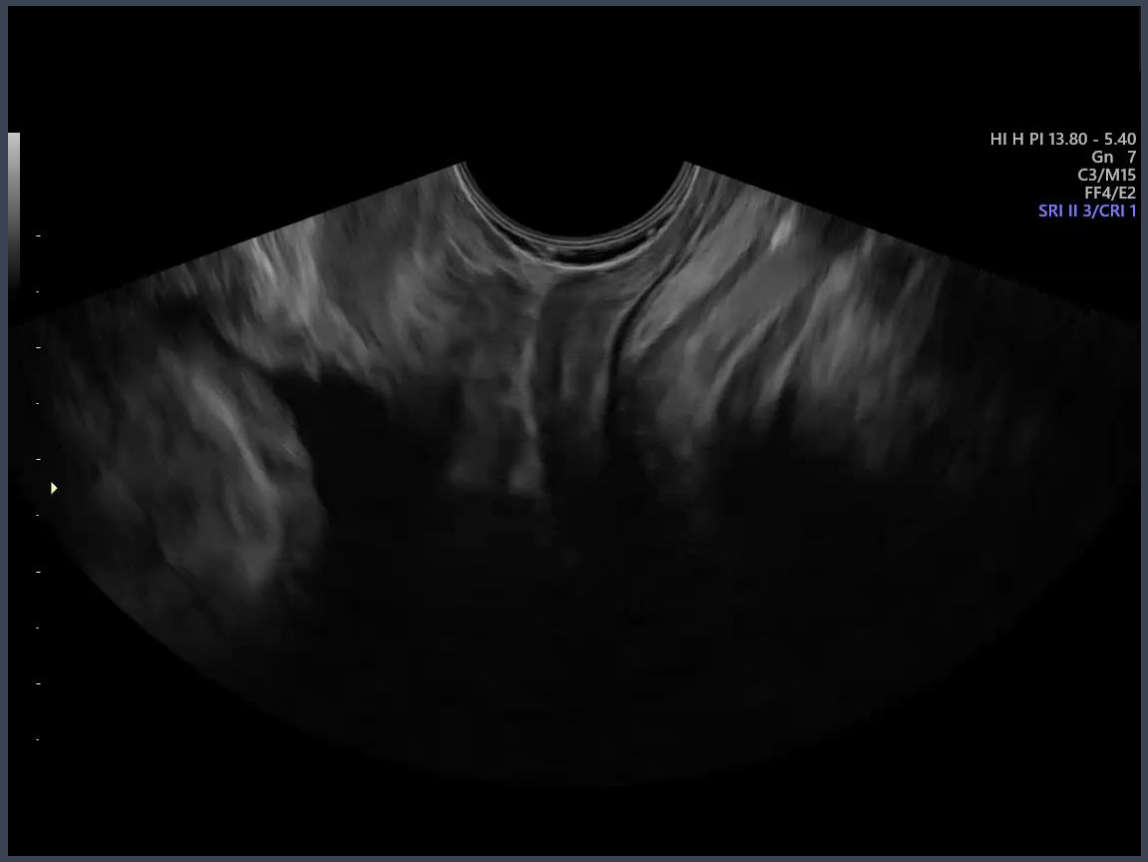

- Hinnsäck? Gulsäck?
- Antal foster, fosterhjärtaktivitet, CRL

Epstein SFOG 2022

Hinnsäck – pseudohinnsäck?

Hinnsäck

- Jämn
- Omges av hyperekogen halo
- Excentriskt belägen
- Skall ses när hCG är > 1000 – 2000 IE/

Pseudohinnsäck

- Oregelbunden
- Omges ej av halo
- Centralt belägen

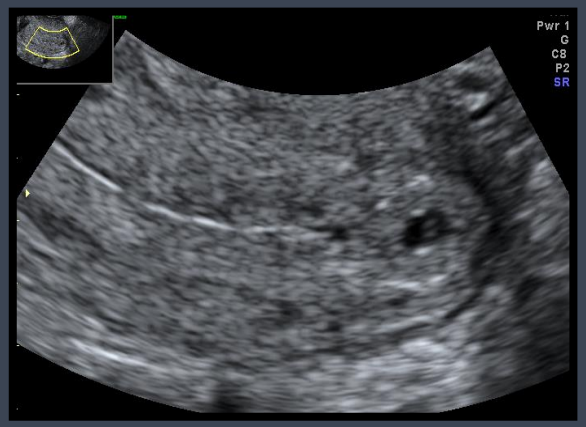

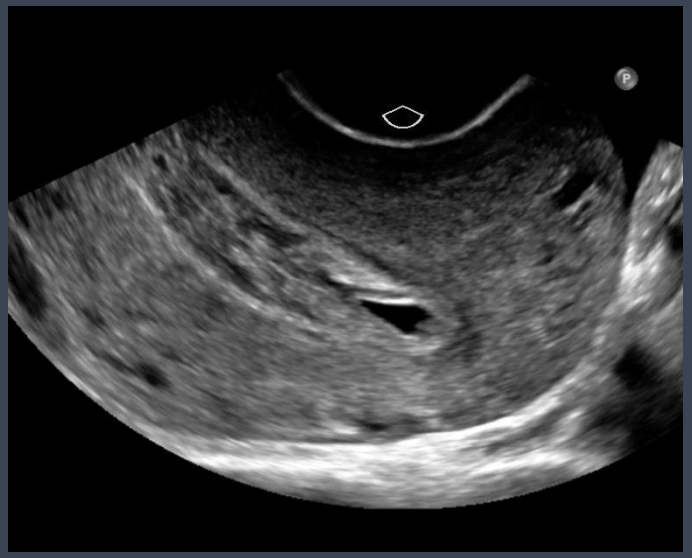

Epstein SFOG 2022

Gulsäck

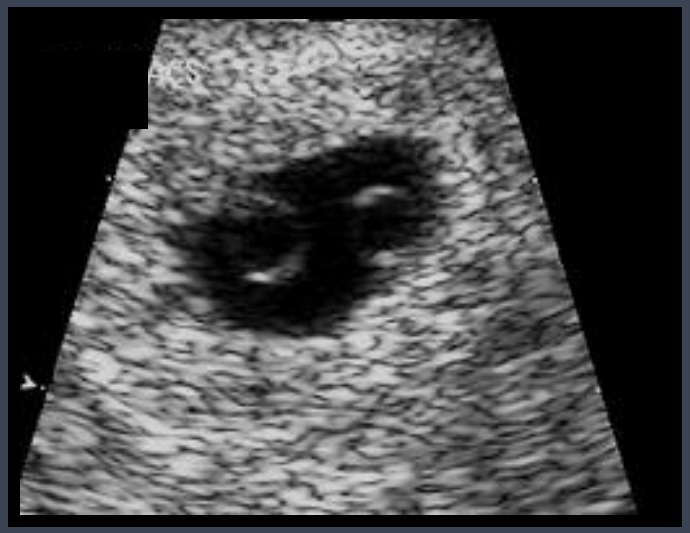

- Skall ses när hinnsäcken är ≥10 mm
- Finns det mer än en?

Epstein SFOG 2022

Foster hjärtaktivitet? Bild optimera

Öka PRF!

- Zooma eller minska vinkel, djup, 1 fokus i höjd med fostret
- Använd tidig grav program

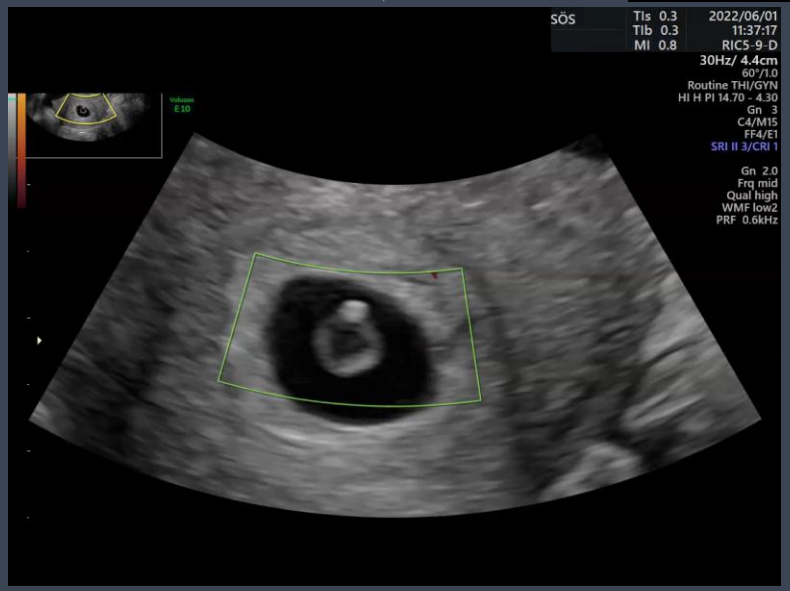

Undvik i görligaste mån Doppler!
Kan påverka fostret

Epstein SFOG 2022

Undersök både vaginalt och abdominellt

Vaginalt

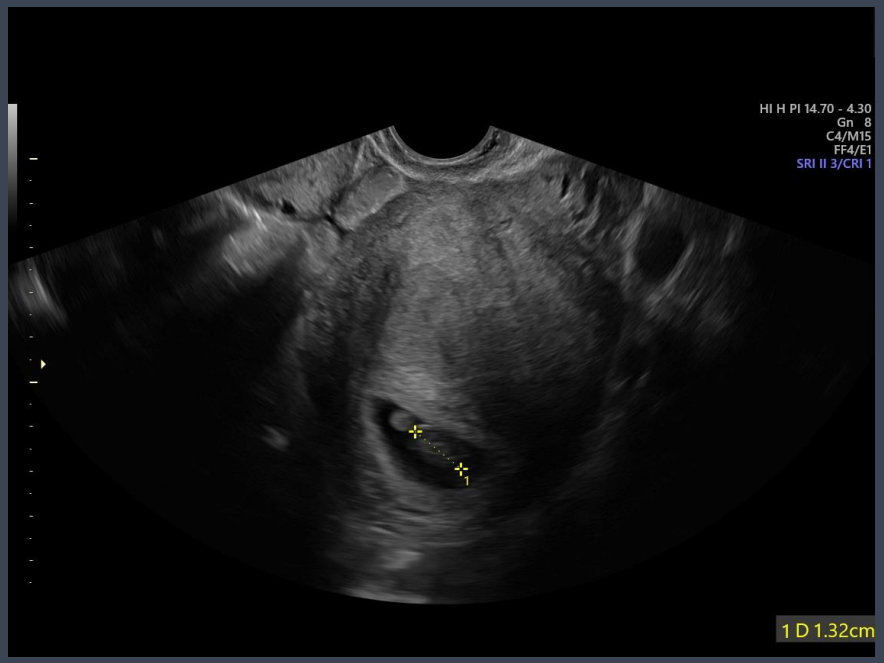

Abdominellt

Epstein SFOG 2022

Graviditetslängds bestämning

- *Hinnsäcksdiameter* innan fostret ses
- *CRL* från det att fostret ses (CRL 4-85 mm)
- *BPD* från v 12 (BPD 21-55mm)

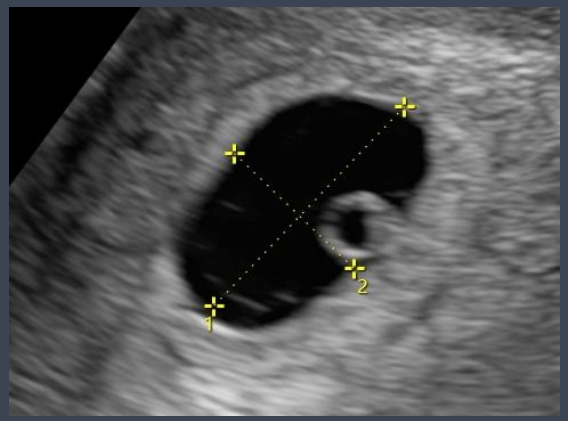

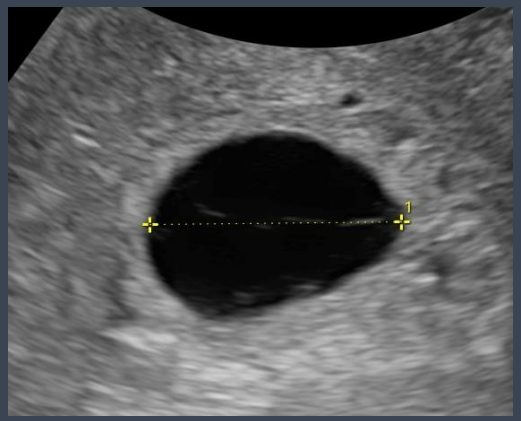

Hinnsäck:
Zooma
Mät i tre vinkelräta plan – ta medelvärdet

Mät CRL i sagitellt,
”neutralt läge”

Epstein SFOG 2022

Normal tidig graviditet

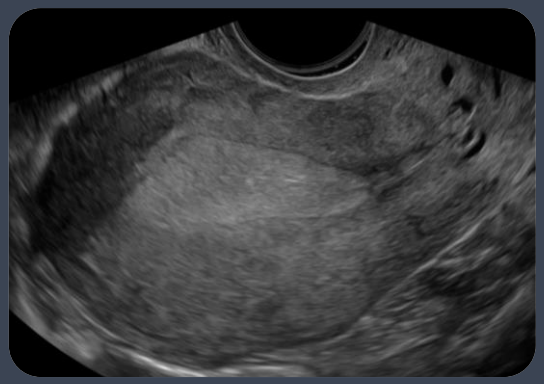

v 4+

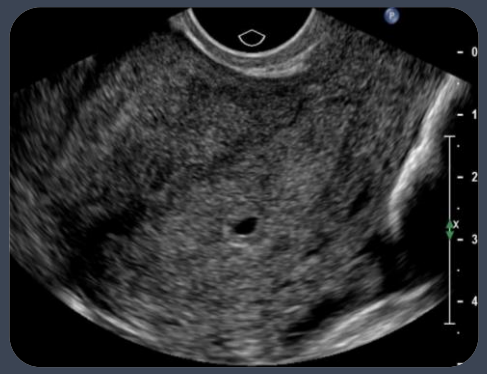

v 5+

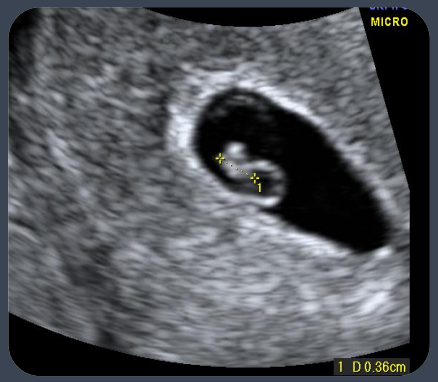

v 6+

v 7+

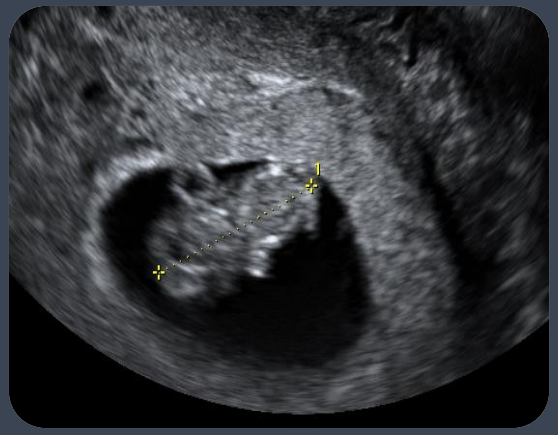

v 8+

Epstein SFOG 2022

Undersökningsteknik adnexregioner

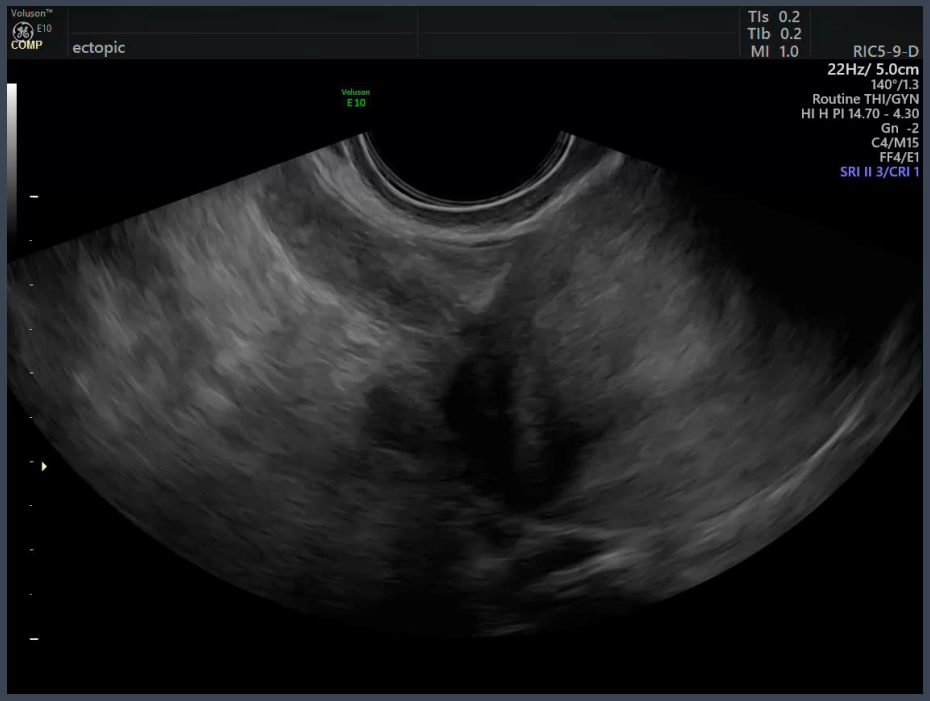

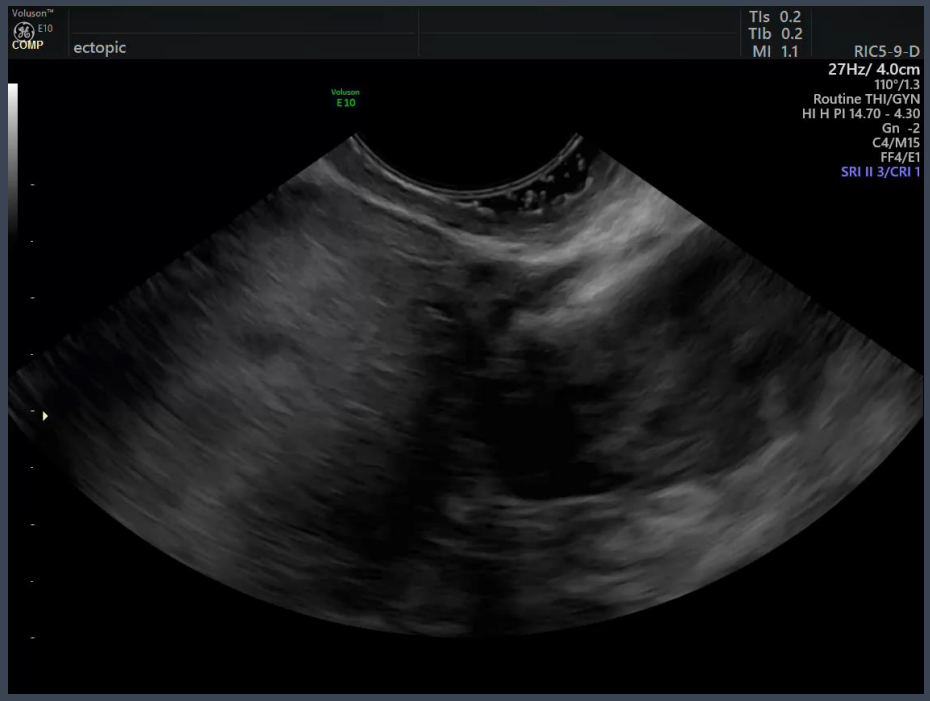

Corpus luteum – vilken sida?
Extra ovariella resistenser?
Vätska i bäckenet?

Epstein SFOG 2022

Corpus luteum

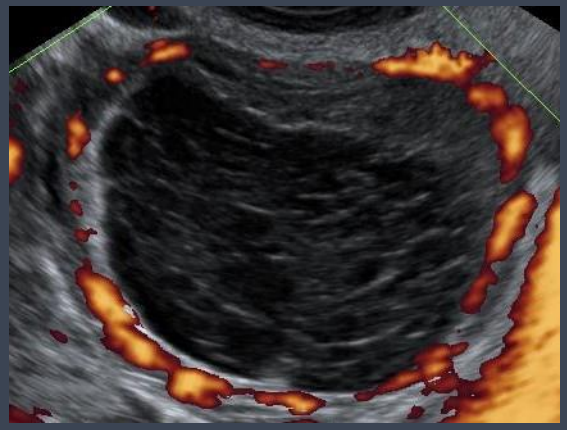
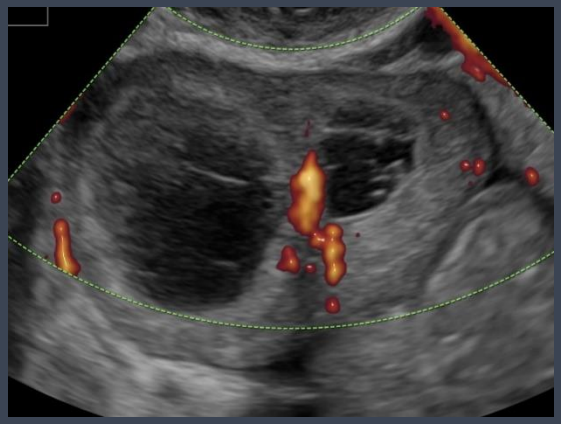
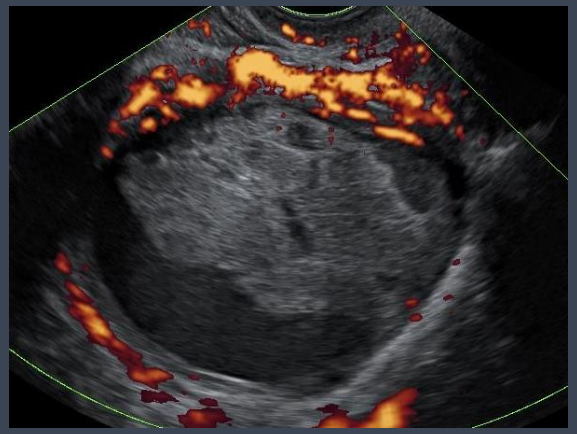

- Kan ha många skepnader:
  - Hemoragisk, cystisk, ”bisarr”/ med koagel
- Kärlring ”ring of fire” ses med Doppler
- Vid ektopisk graviditet ses corpus luteum i 85% av fallen på samma sida som X-et.

Epstein SFOG 2022

2 corpus luteum – missta ej för X

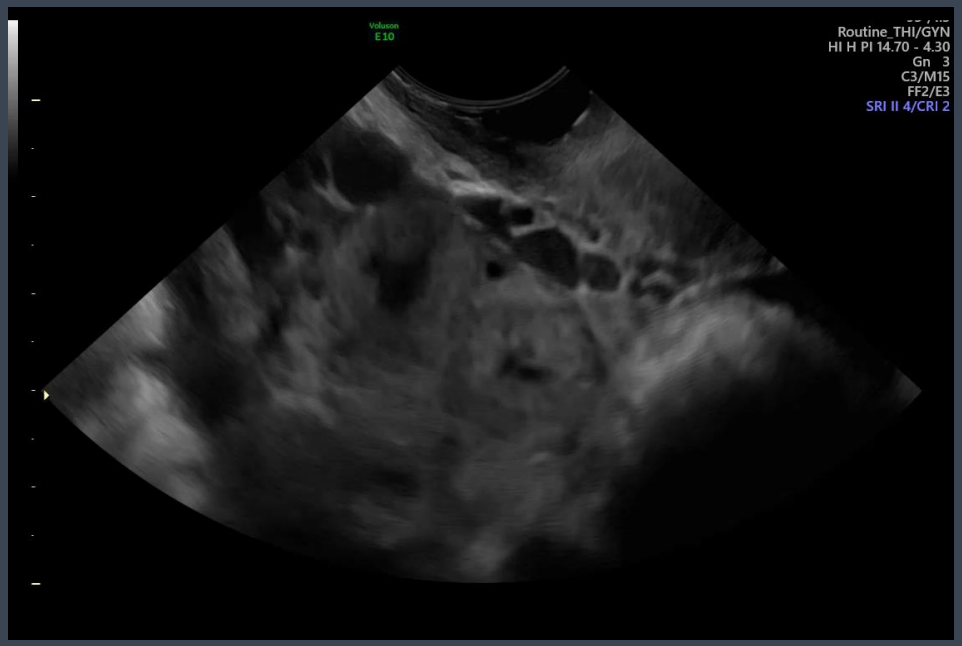

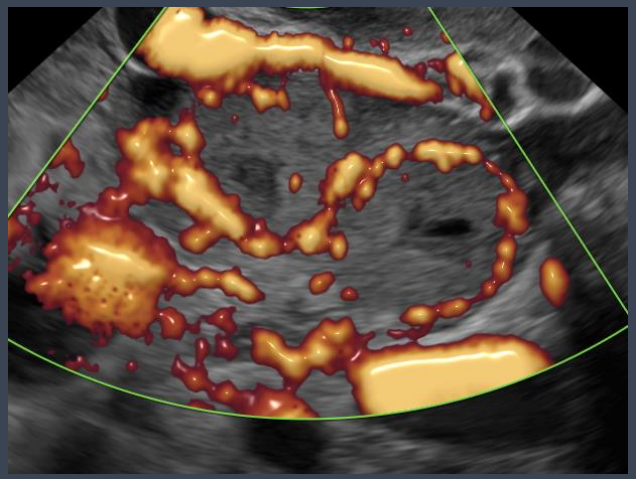

Epstein SFOG 2022

Tubargraviditet och corpus luteum!

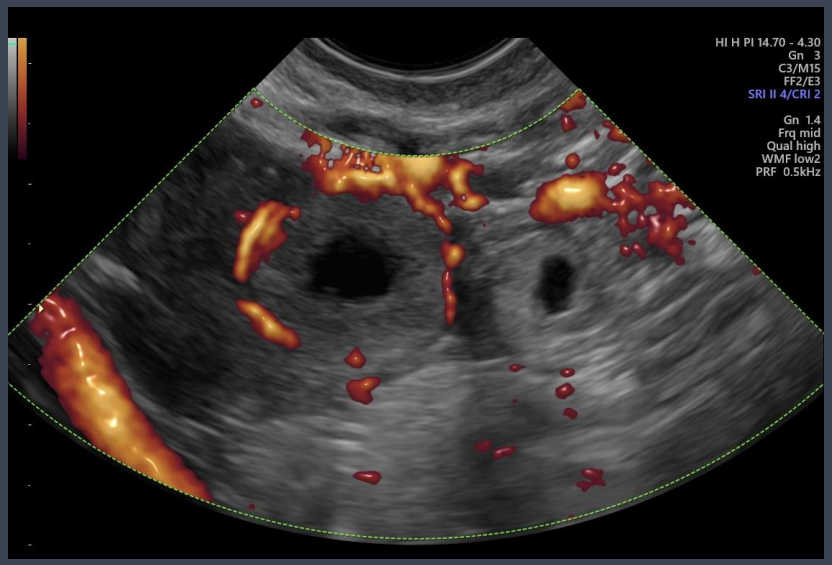

Använd yttre handen – bedöm sliding!

Epstein SFOG 2022

Vätska i bäckenet?

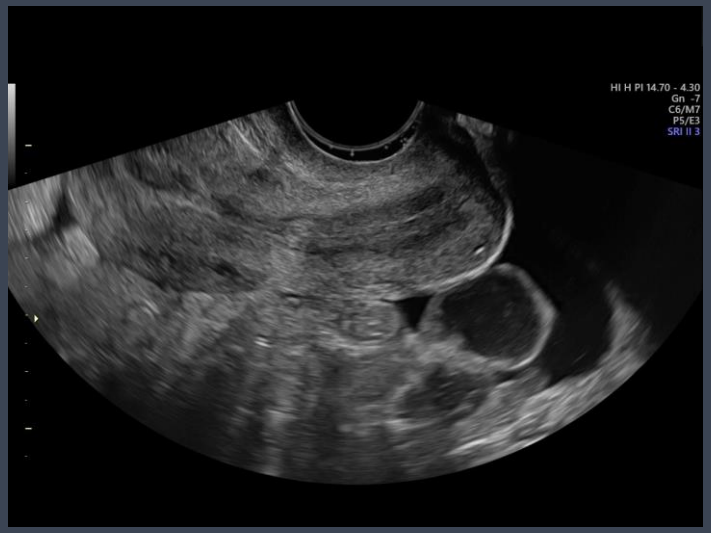

Vätska enbart bakom uterus?
Vätska framför uterus > 500 ml

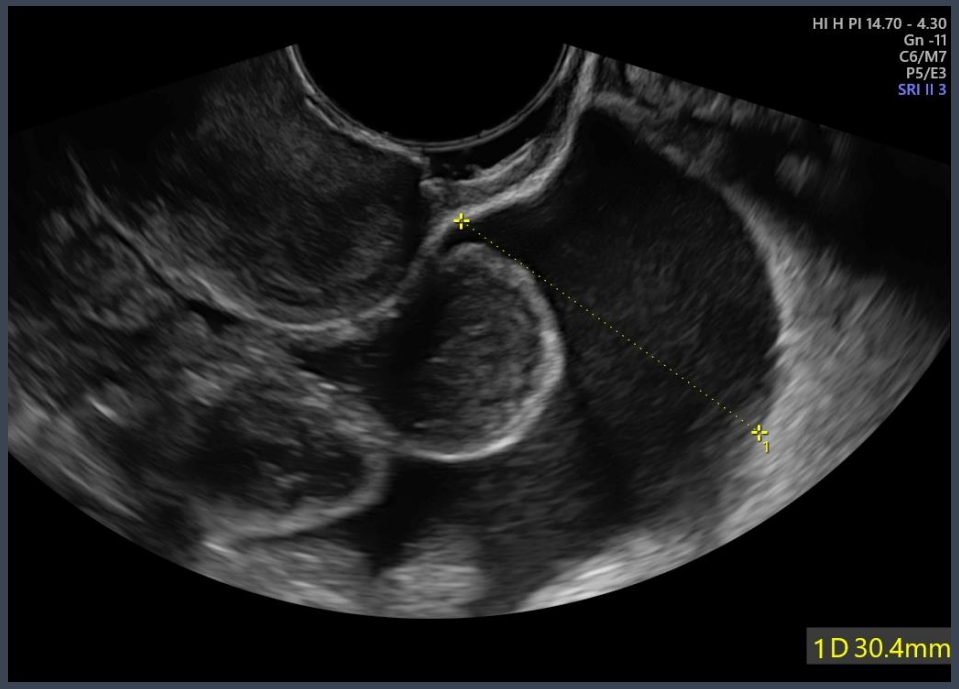

Mät AP-mått posteriort om cervix

Epstein SFOG 2022

Hemoperitoneum – tubar graviditet

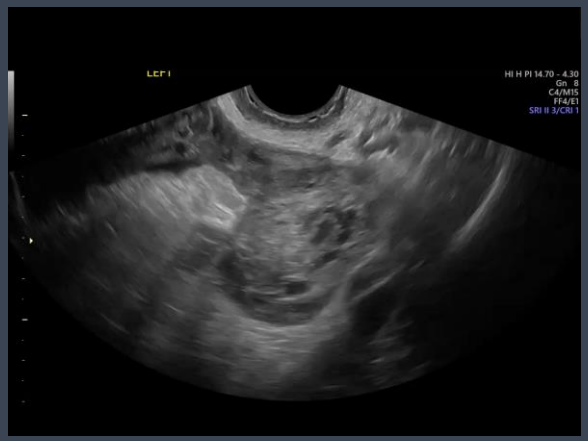

Epstein SFOG 2022

PATOLOGISK GRAVIDITET
MISSFALL

Ultraljudskriterier - missfall

- Hinnsäck ≥ 25 mm utan synligt foster/gulsäck
- Hinnsäck < 25 mm utan tillväxt på ≥ 10 dagar
- Foster ≥ 7 mm utan hjärtaktivitet
- Foster < 7 mm utan tillväxt på ≥ 10 dagar

Missfall skall konfiermeras av specialist med god ultraljudsvana (examinerad på basnivå eller högre)

Vid *minsta* tvekan eller om det ej finns någon på plats med rätt kompetens - ta tillbaks patienten efter 10-14 dagar

Epstein SFOG 2022

Missfall - tom hinnsäck

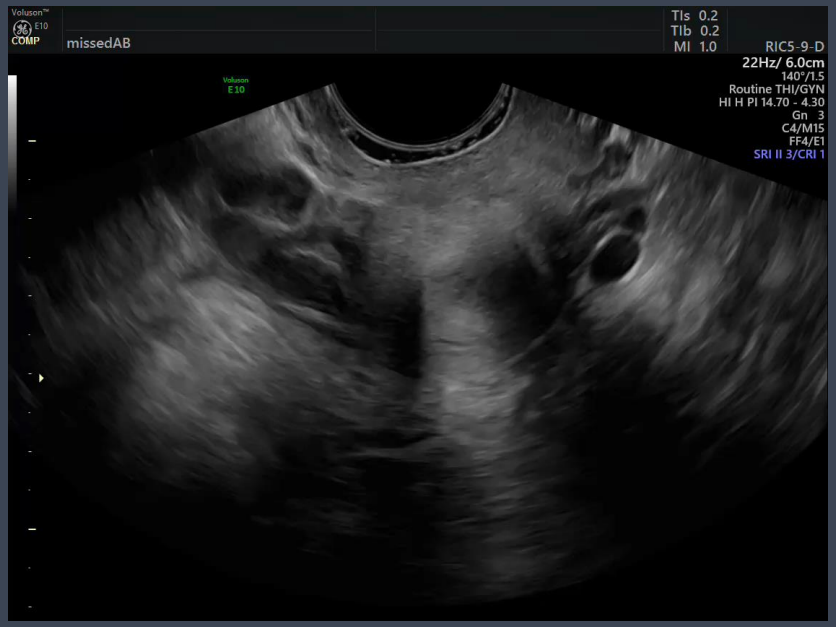

- Hinnsäck ≥ 25 mm utan gulsäck eller foster

- Fosteranlaget fans aldrig eller tillbakabildades
- 50% kromosomfel

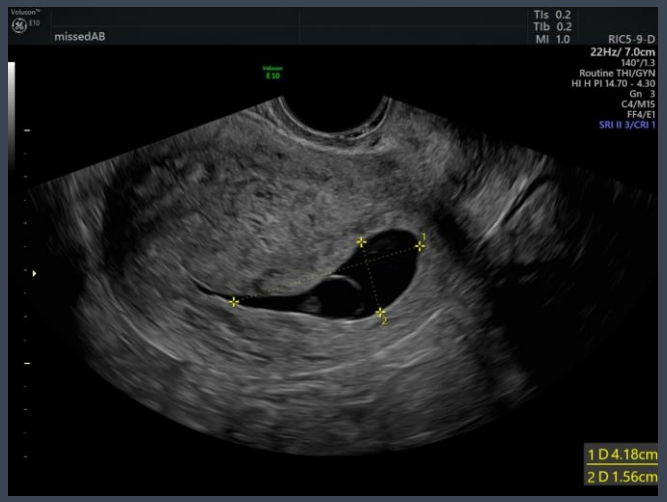

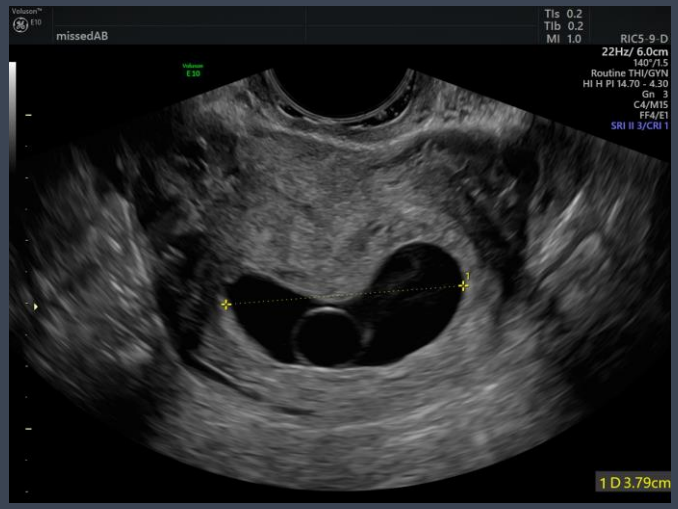

Hinnsäck:
Medel diameter 32mm

Epstein SFOG 2022

Uteblivet/fördröjt missfall

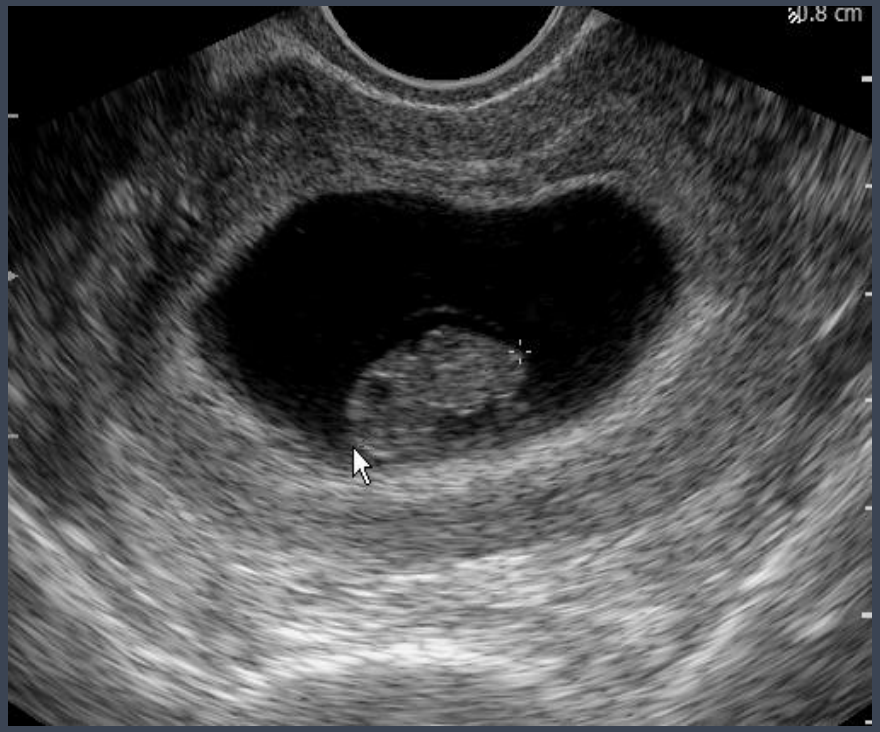

- Foster ≥ 7 mm utan hjärtaktivitet

Epstein SFOG 2022

Intrauterin graviditet - oklar viabilitet

- Intrauterin hinnsäck < 25 mm utan foster/gulsäck
- Foster < 7 mm utan hjärtaktivitet

- Döm inte ut graviditet bara för att den är mindre än förväntat!
- Upprepa US om 10-14 dagar
- Ta inte HCG!

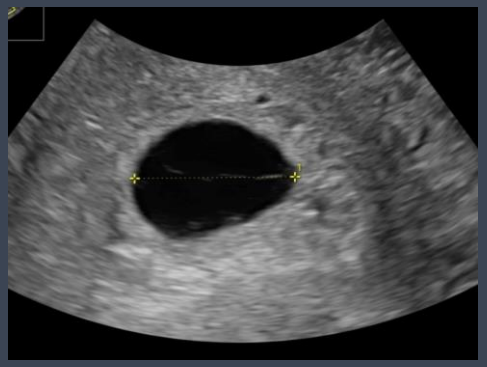

Epstein SFOG 2022

Komplett – Inkomplett Missfall

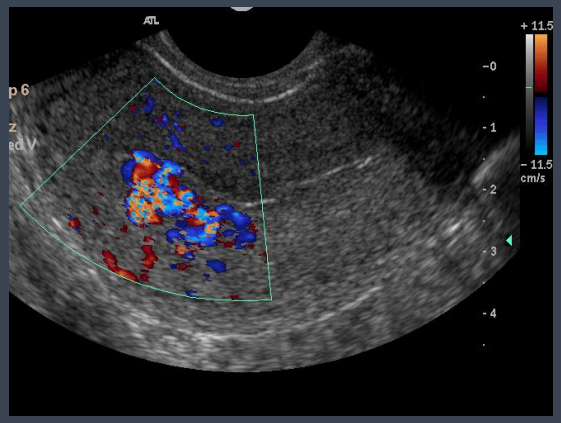

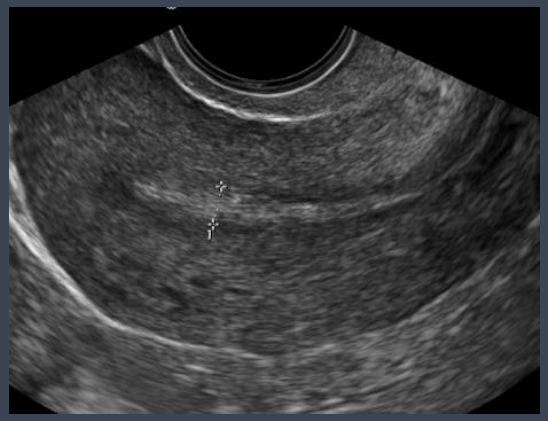

Inkomplett **Komplett**

- Om man inte tidigare sett intrauterin graviditet - Betrakta som graviditet av oklart läge, ca 6% har X (Condous et al)!

- Vid inkomplett missfall - mängden innehåll ej prediktivt för utfallet (komplett missfall)
  - Bedöm symptom (långdragen blödning)
  - Förekomst av vaskulariserade rester – ökar sannolikhet för långdraget förlopp, långsamt sjunkande hCG – behov av evakuering

Epstein SFOG 2022

Enhanced Myometrial vascularity (EMV)

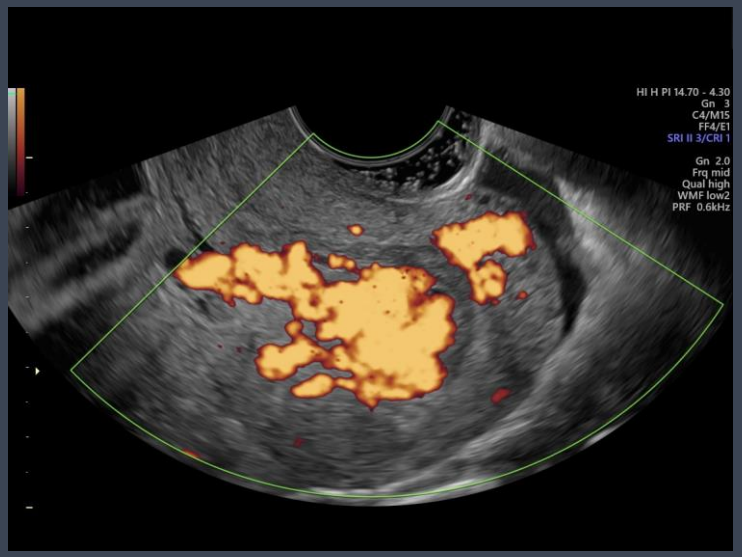

- 1-2 % av alla missfall - beror på kvarvarande rester! Övervägande majoritet inte AV-fistlar!
- Ofta långdraget förlopp med blödning, långsam hCG minskning
- Ingen skillnad i komplikationer vid expektans eller evakuering
- Vid expektans
  - 60% går i spontan regress, men det tar tid - i snitt 6-7v!

Epstein SFOG 2022

PATOLOGISK GRAVIDITET
PUL

Graviditet av oklar lokalisation (PUL) positivt gravtest + negativt ultraljudsfynd

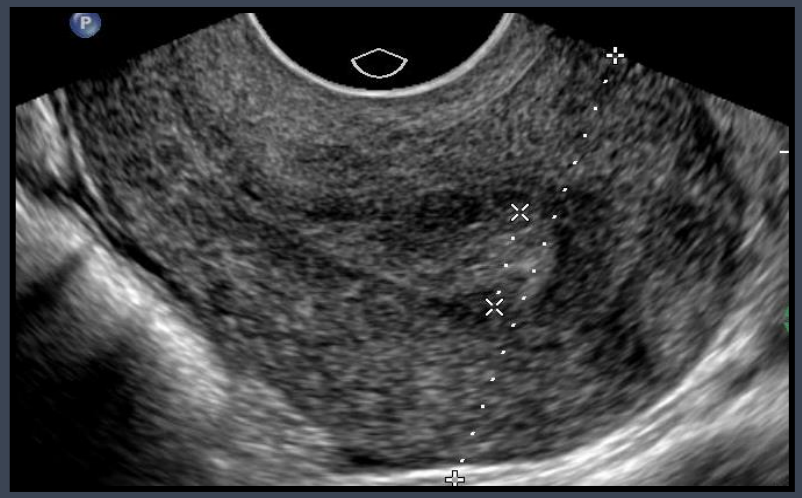

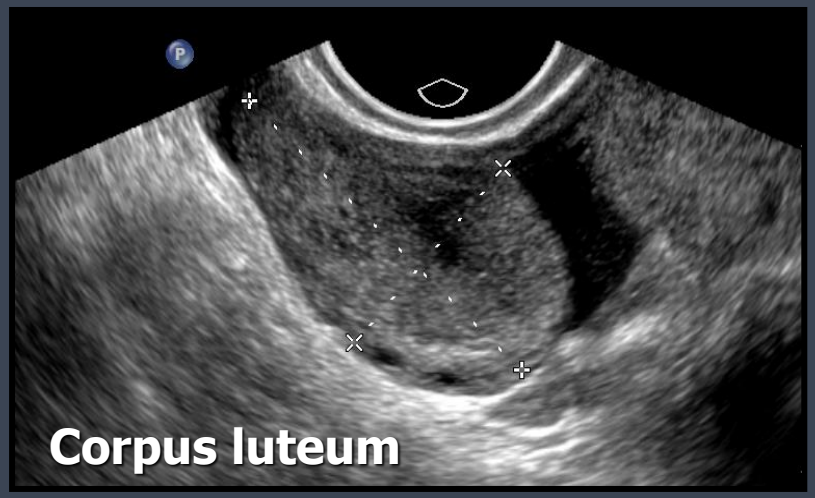

Diff-diagnoser:

1. Viabel intrauterin graviditet (27%) – för liten för att ses
2. Missfall (9%) – för sent att se hinnsäck
3. Extrauterin graviditet (14%) – för liten eller missad vid us
4. Oklart fall med spontan regress (50%)
5. Hormonproducerande tumör!

Epstein SFOG 2022

PUL - exempel

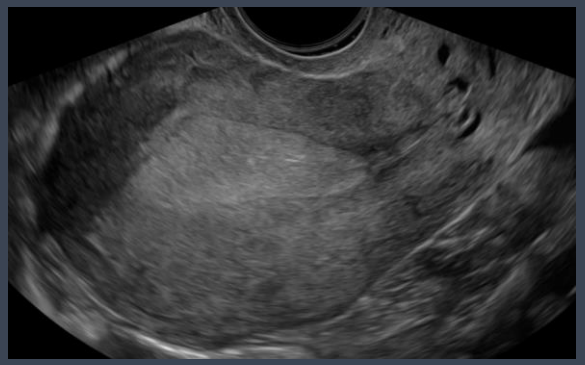

För tidigt?
X?

Komplett missfall?
X?

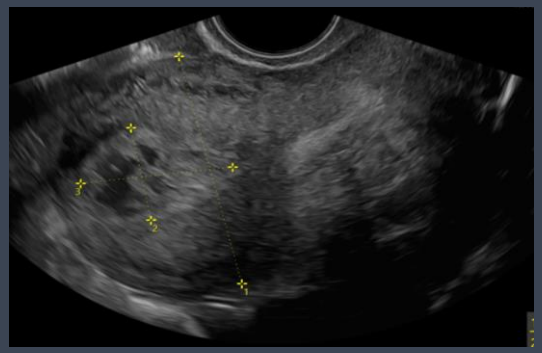

Inkomplett missfall?
X?

Endometrietjocklek har inget prediktivt värde för att avgöra utfallet

Epstein SFOG 2022

Målsättning – inte missa X! hCG-ratio vägledande

hCG ratio = hCG 0hr/ hCG 48hr

Utfall	hCG ratio
Intrauterin viabel	>1.66
Spontan regress	<0.8
Ektopisk graviditet	0.8-1.66

Epstein SFOG 2022

PATOLOGISK GRAVIDITET
EKTOPISK GRAVIDITET
TUBAR GRAVIDITET

Tubar graviditet

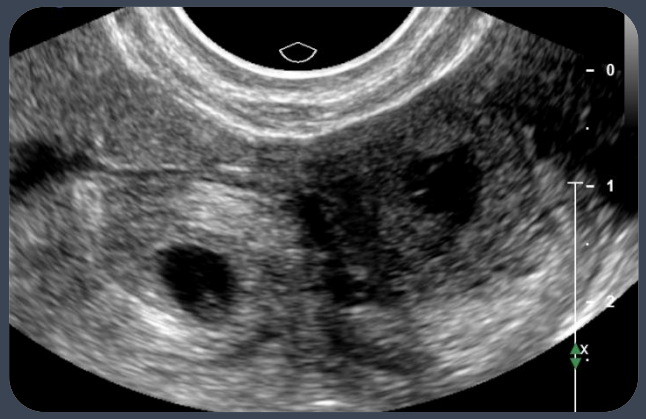

Bagel sign

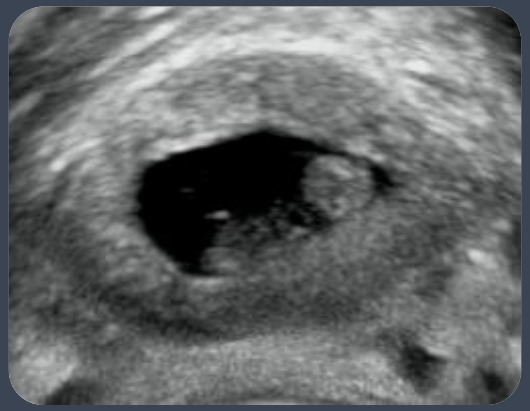

Viabel tubar graviditet

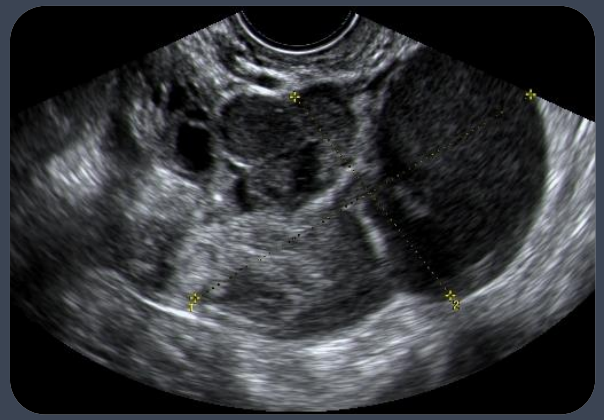

Hetrogen resistens

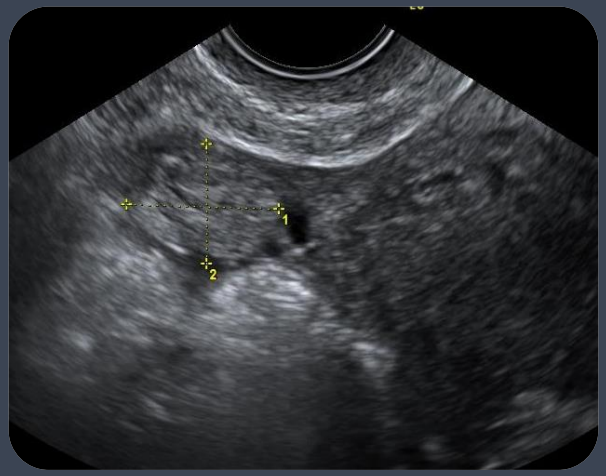

Blob sign

3% av alla med blödning och smärta i tidig grav
14% av alla PUL
Majoritet (85%) på samma sida som corpus luteum

Epstein SFOG 2022

Ektopisk graviditet tuba – ”Sliding sign”

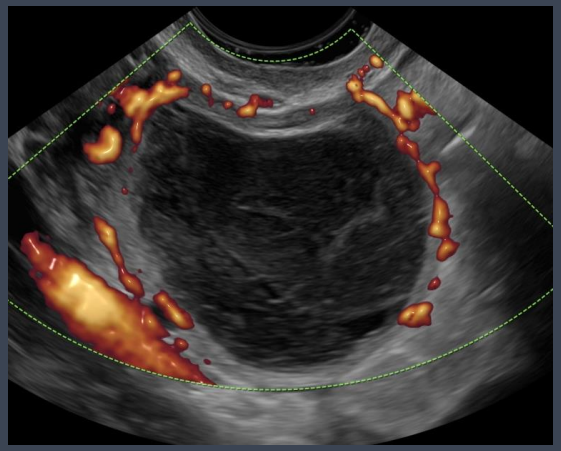

Corpus luteum

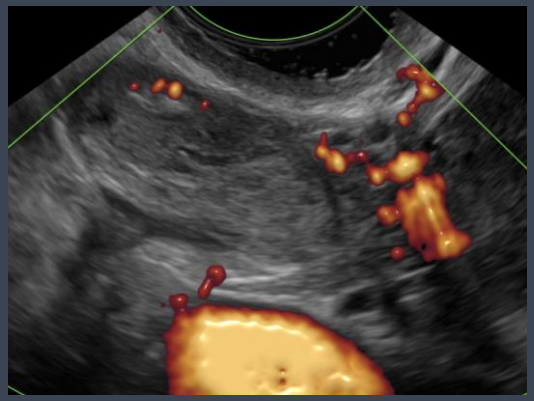

Ektopisk graviditet

Epstein SFOG 2022

Tubargraviditet – ”blobb”

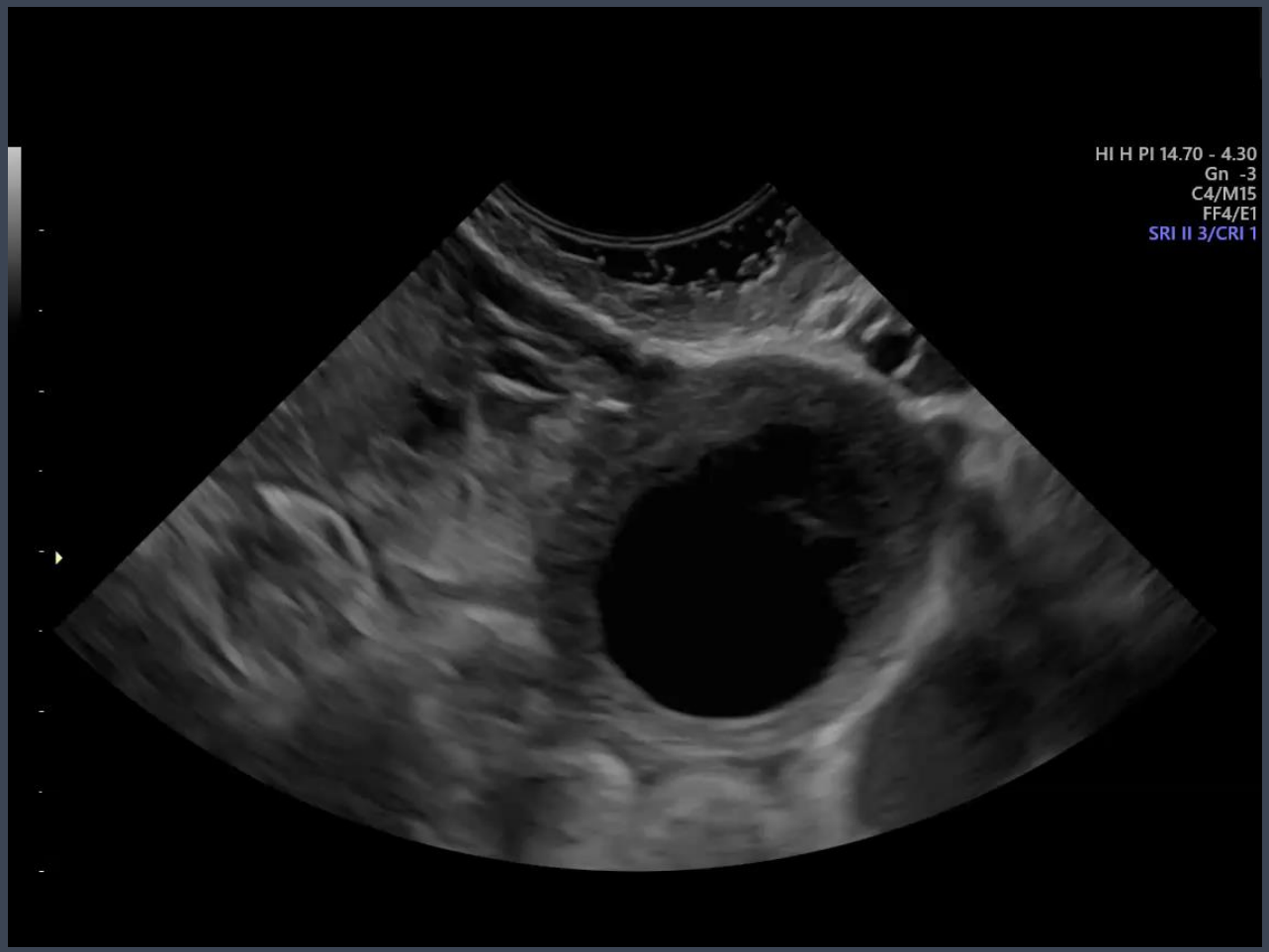

Epstein SFOG 2022

Heterotop graviditet

Epstein SFOG 2022

PATOLOGISK GRAVIDITET
EKTOPISK GRAVIDITET
OVANLIGA

Svårare att diagnosticera missas ofta vid första besöket!

Epstein SFOG 2022

Kejsarsnittsärr graviditet

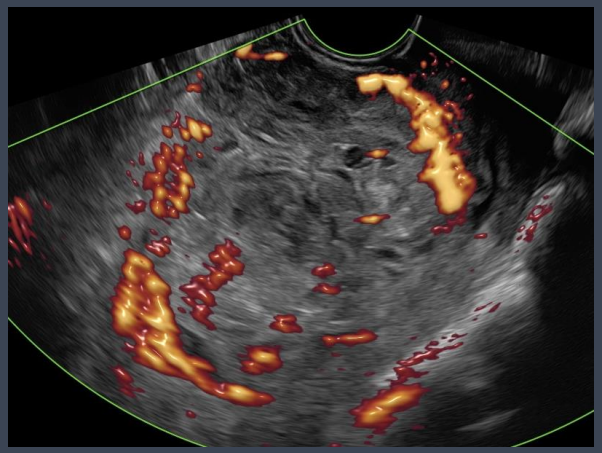

3 gravida, sectio x 2, missfall efter IVF. Långdragen blödning.

Viktigt att titta både abdominellt och vaginalt!

Epstein SFOG 2022

Kejsarsnitts ärr graviditet

Ärrgraviditet – hinnsäck just under urinblåsan. Viabel graviditet v 12

Epstein SFOG 2022

Interstitiell graviditet

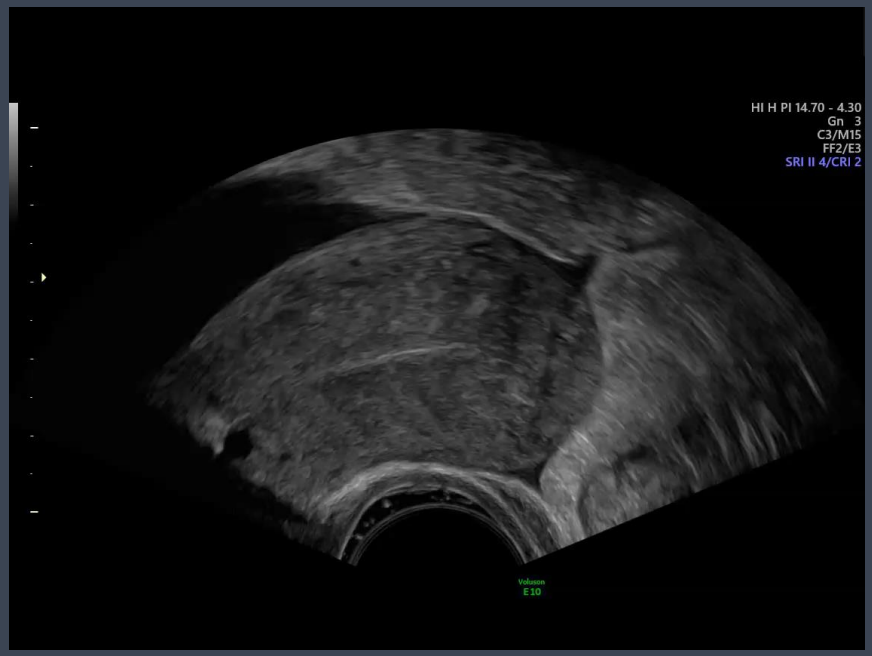

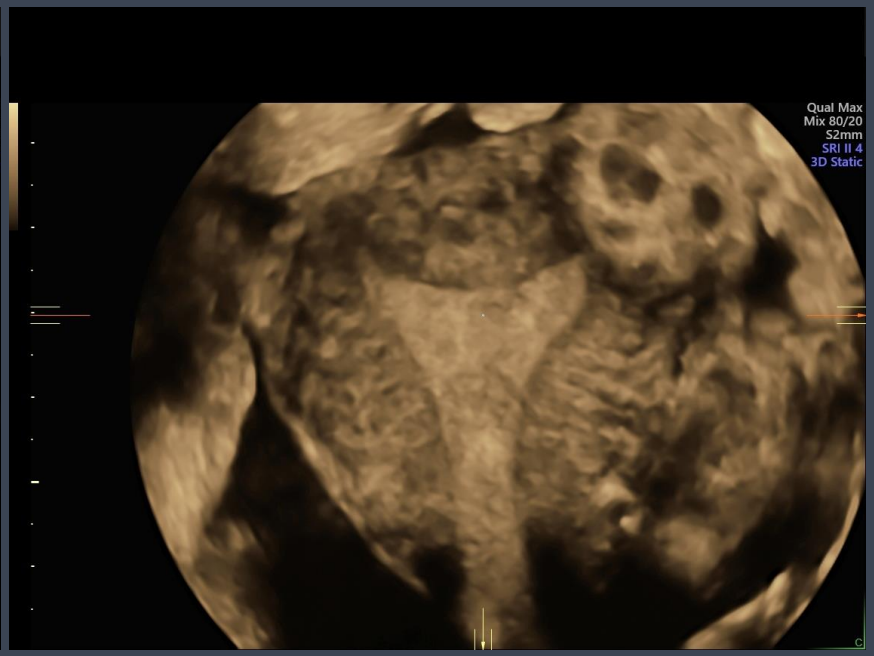

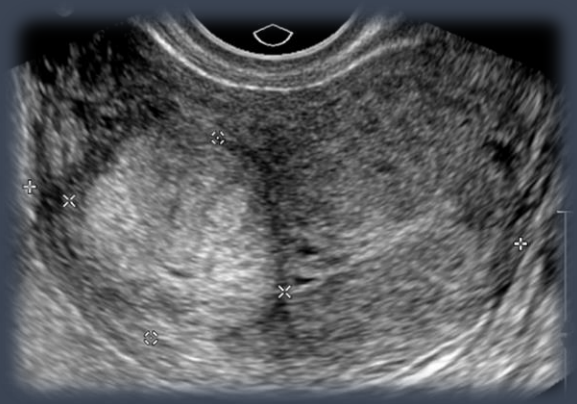

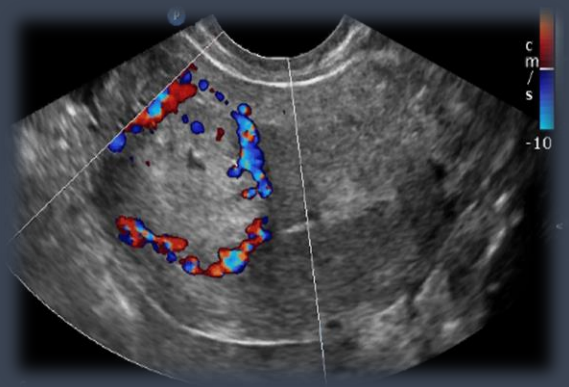

Epstein SFOG 2022

Cervix graviditet

Epstein SFOG 2022

Intraabdominal graviditet

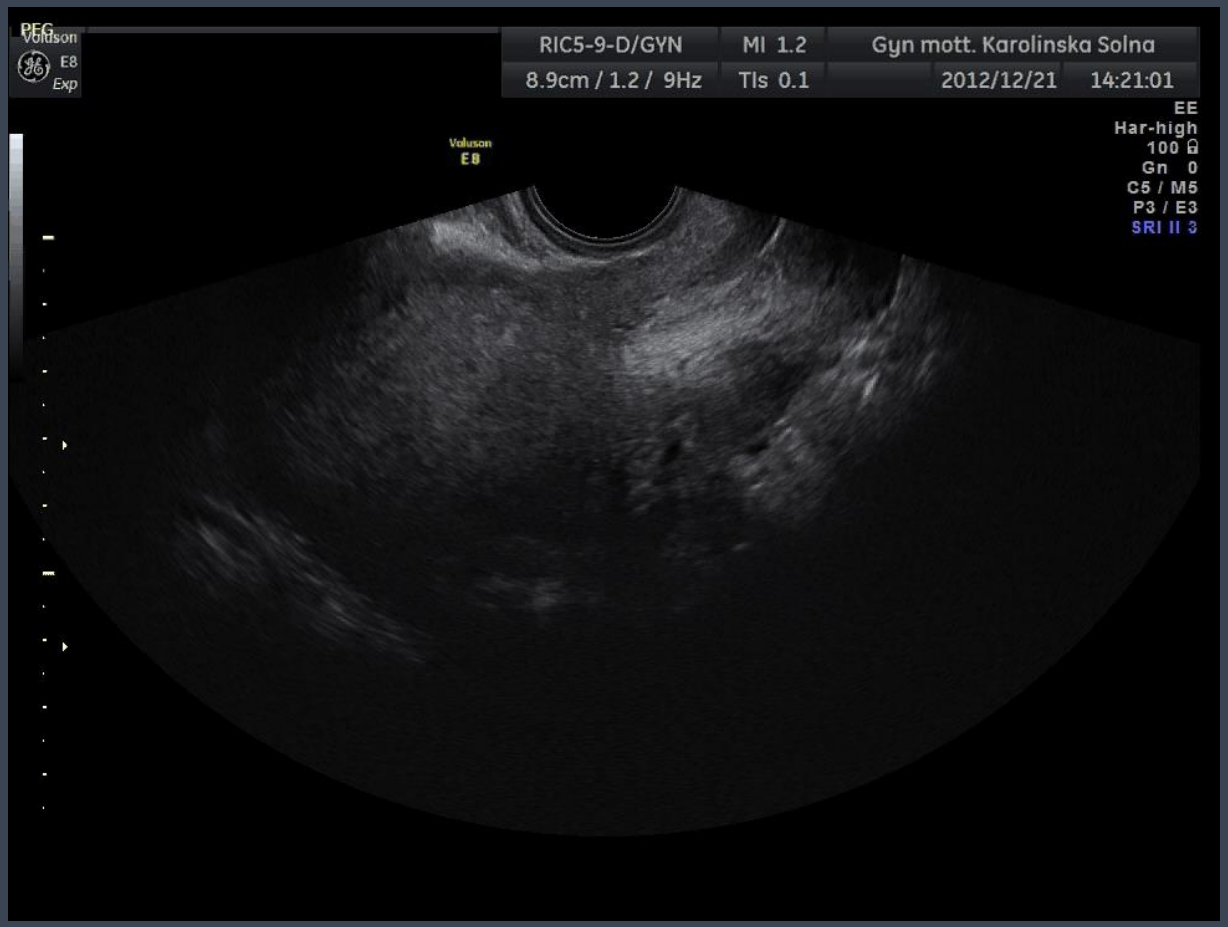

Epstein SFOG 2022

Retroperitoneal graviditet

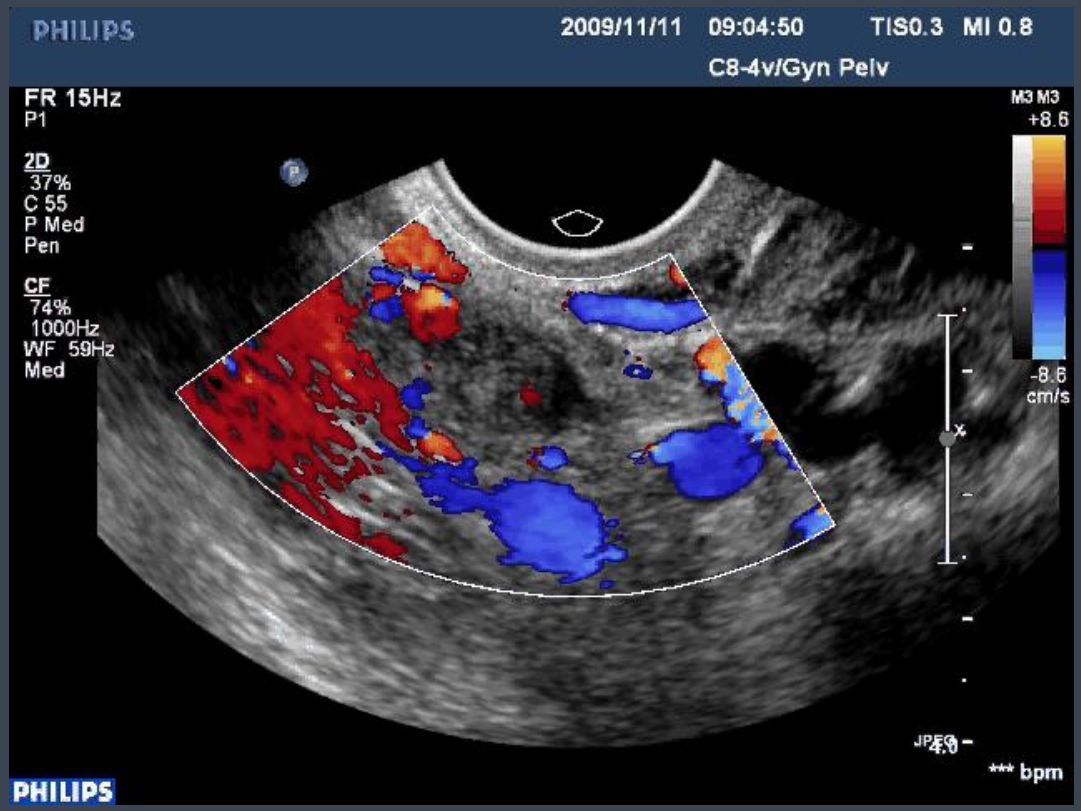

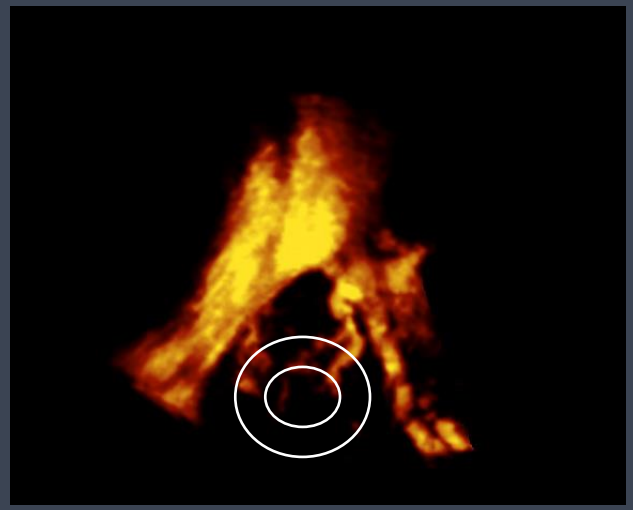

Epstein SFOG 2022

PATOLOGISK GRAVIDITET
PARTIELL-, KOMPLETT-MOLA
GTN

Mola - komplett

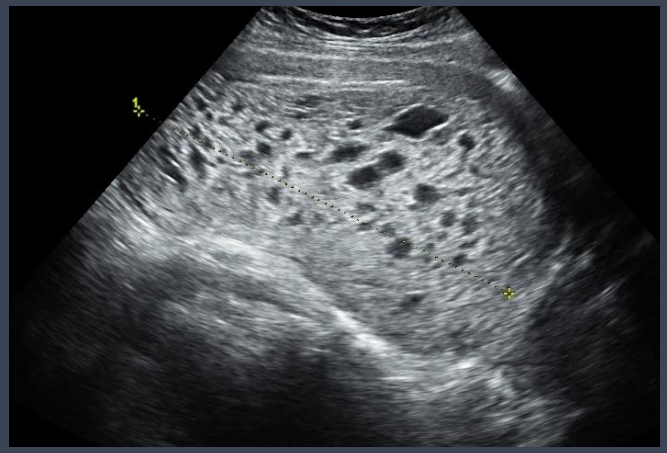

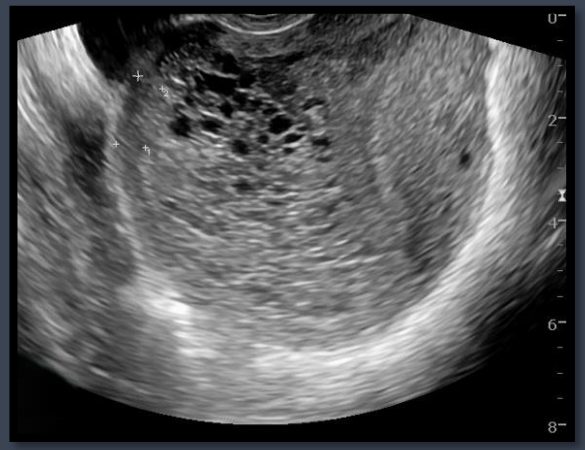

Epstein SFOG 2022

Mola - partiell

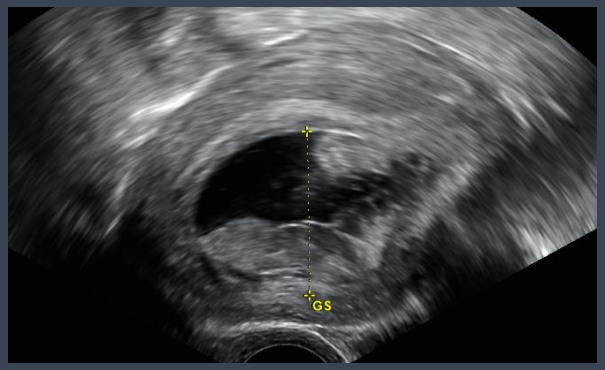

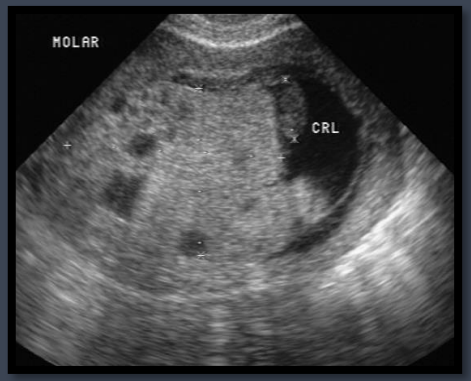

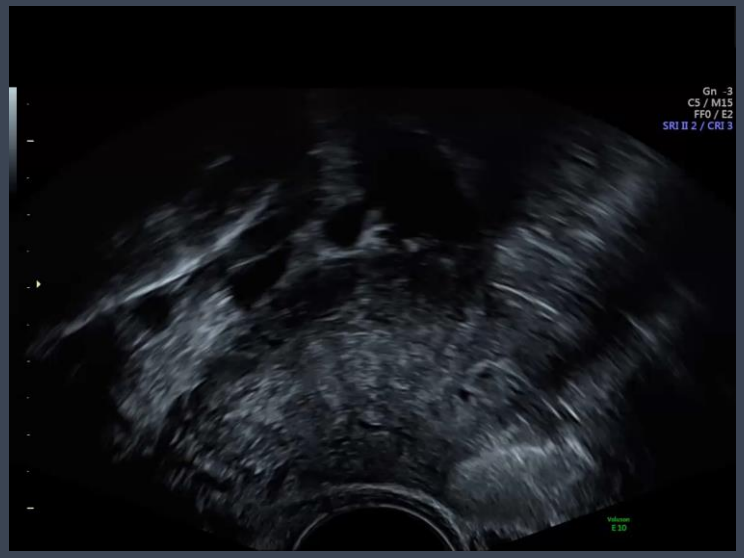

Epstein SFOG 2022

Ultraljudsbild vid olika GTN (Invasiv Mola, Choriocarcinom, PST, ETT) överlappar

I cirka 80% av fallen ses en tumör i uterus
Heterogena med hyperekogena/cystiska områden, neovascularisering +/- AV-fistlar (25%)

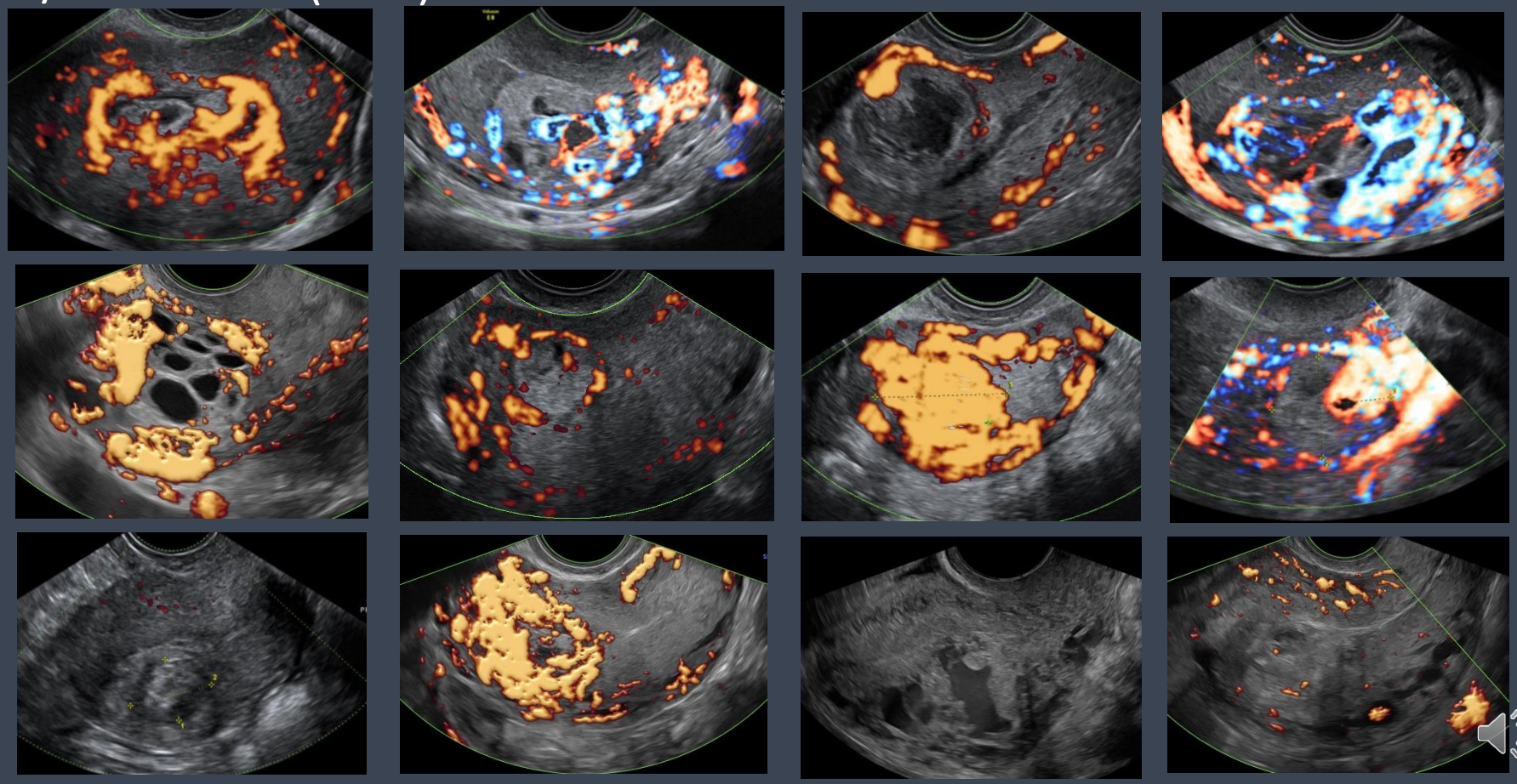

Placental Site Tumour

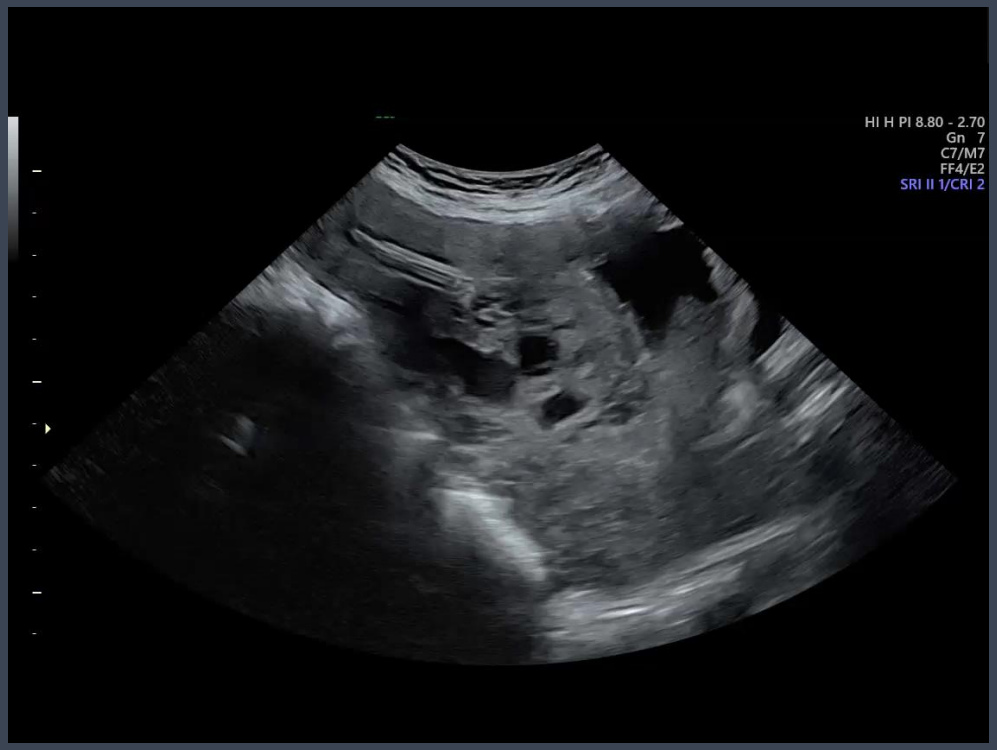

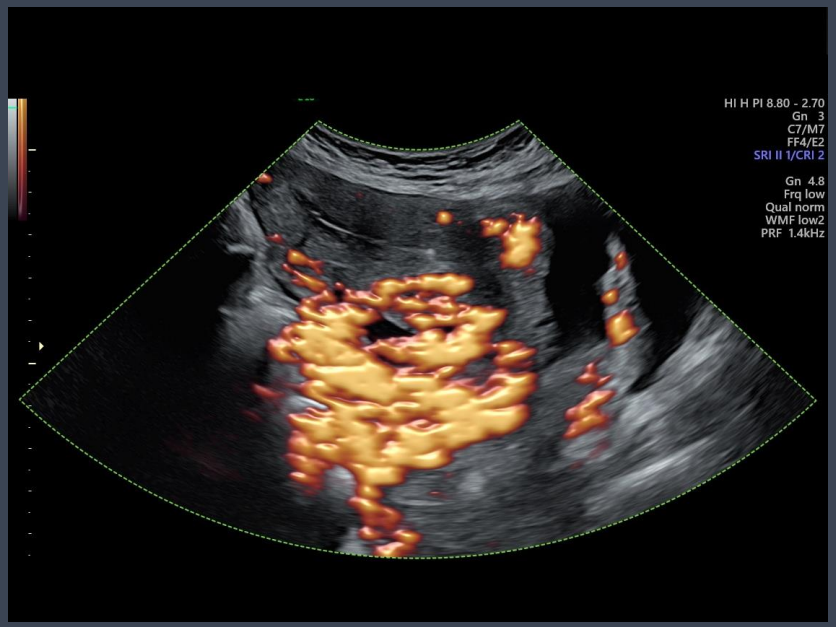

Invasiv Mola

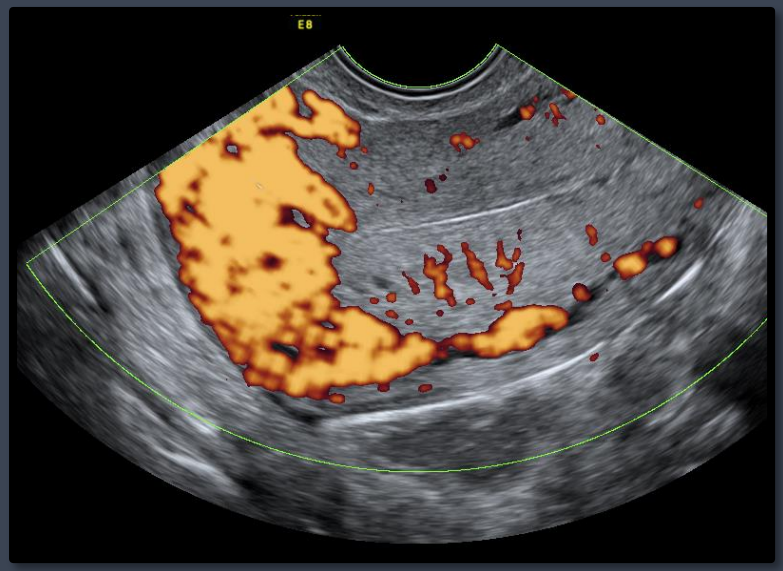

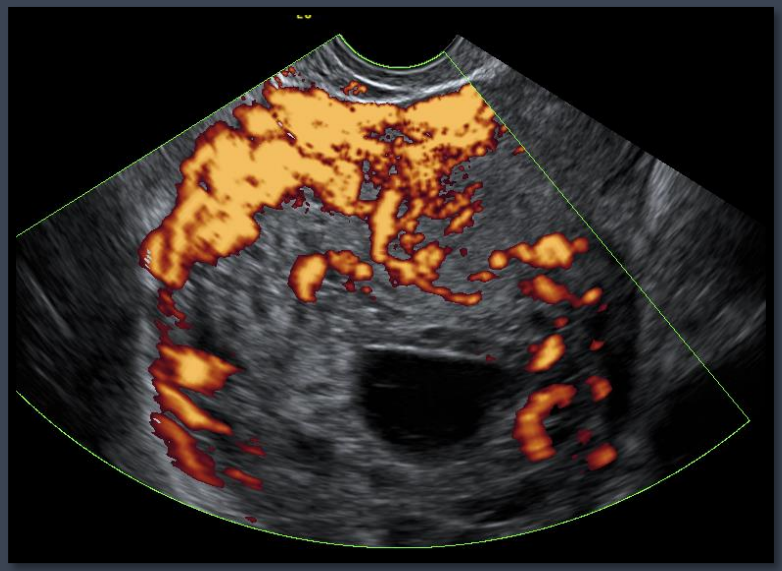

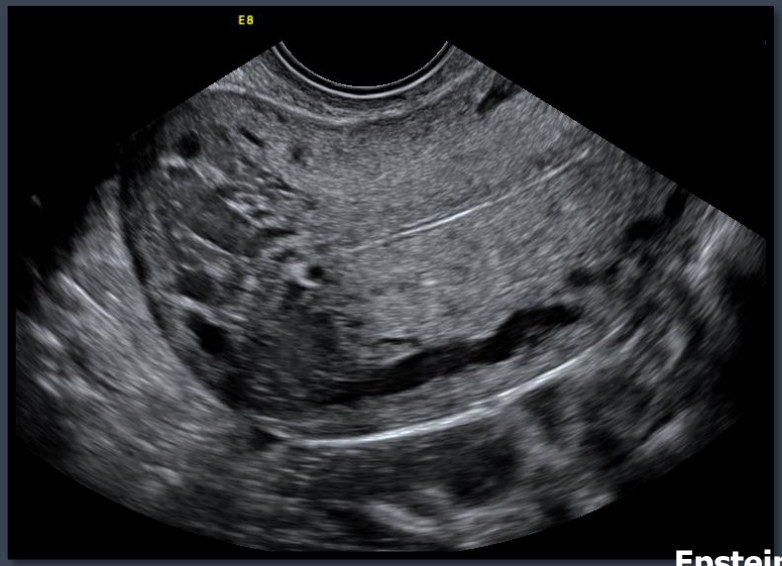

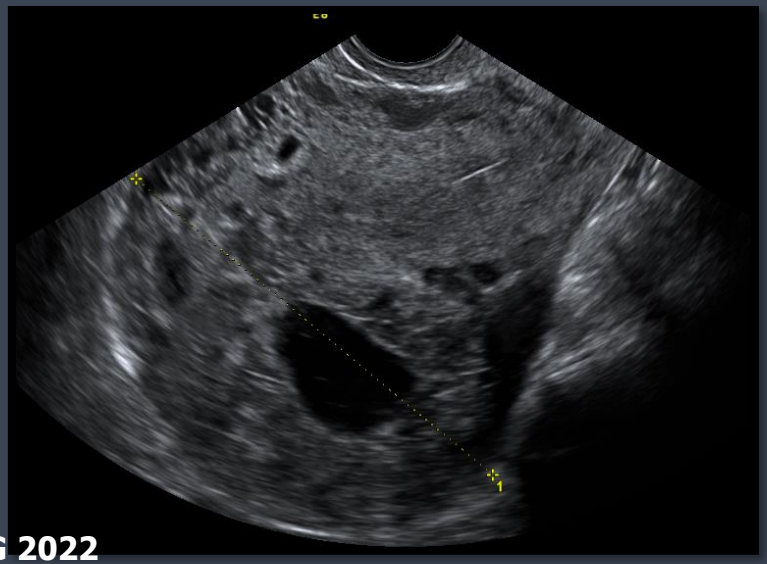

Epstein SFOG 2022

Take home message

- Undersök systematiskt, både vaginalt och abdominellt, använd fria handen ”sliding”, optimera bilden
- Ta tillbaka patienten, skaffa second-opinion vid minsta tveksamhet
- Ta inte hCG för att bedöma viabilitet!
- Tumma INTE på missfalls kriterier
  - Foster > 7mm utan hjärtaktivitet, hinnsäck > 25 mm utan foster/gulesäck
- Ta inte hCG för att bedöma viabilitet!

Epstein SFOG 2022

TACK för er uppmärksamhet