Bristningsregistret: Nya koder, ny kunskap

Eva Uustal

Eva.uustal@regionostergotland.se

Överläkare KK, Bäckensmärtenheten och Bäckenfunktionsenheten, Linköping

Delregisterhållare Bristningsregistret

Jäv

- Arvoderad delregisterhållare Bristningsregistret

Obstetrisk forskning….GDM:
162 artiklar 1990, 2524 artiklar 2020

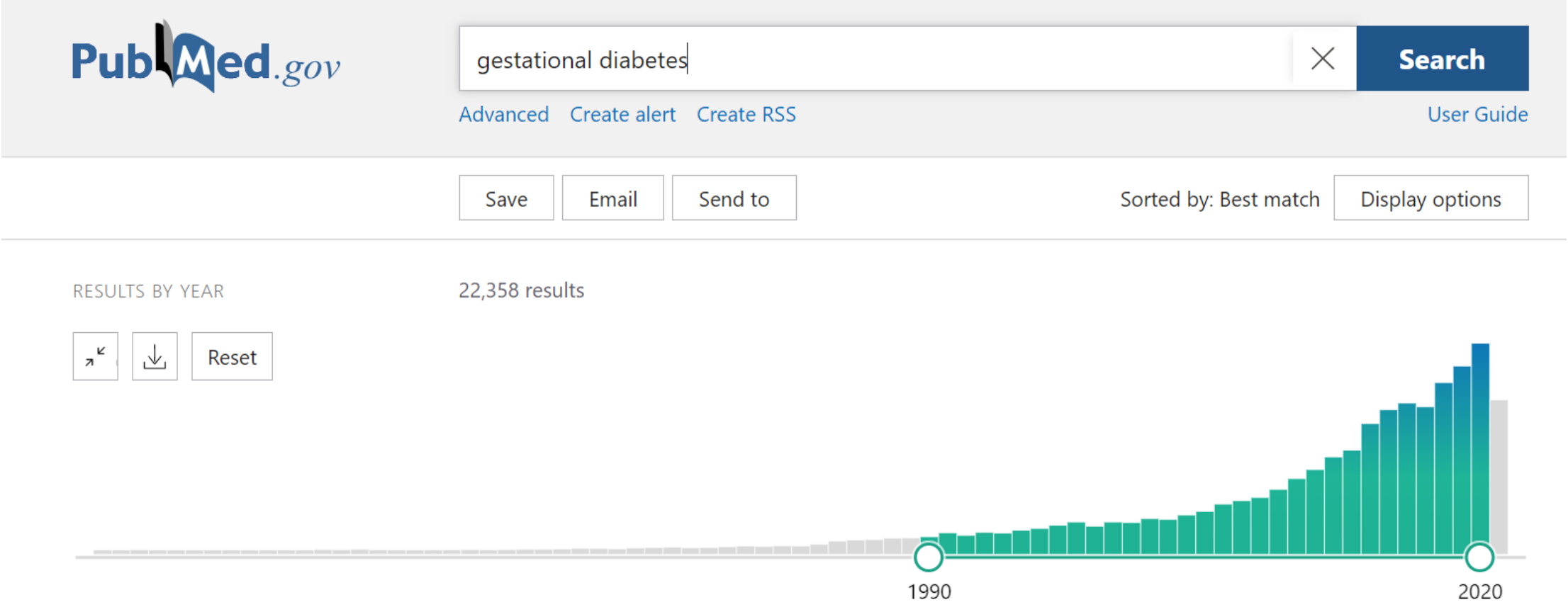

Sfinkterskador:
9 artiklar 1990, 145 artiklar 2020

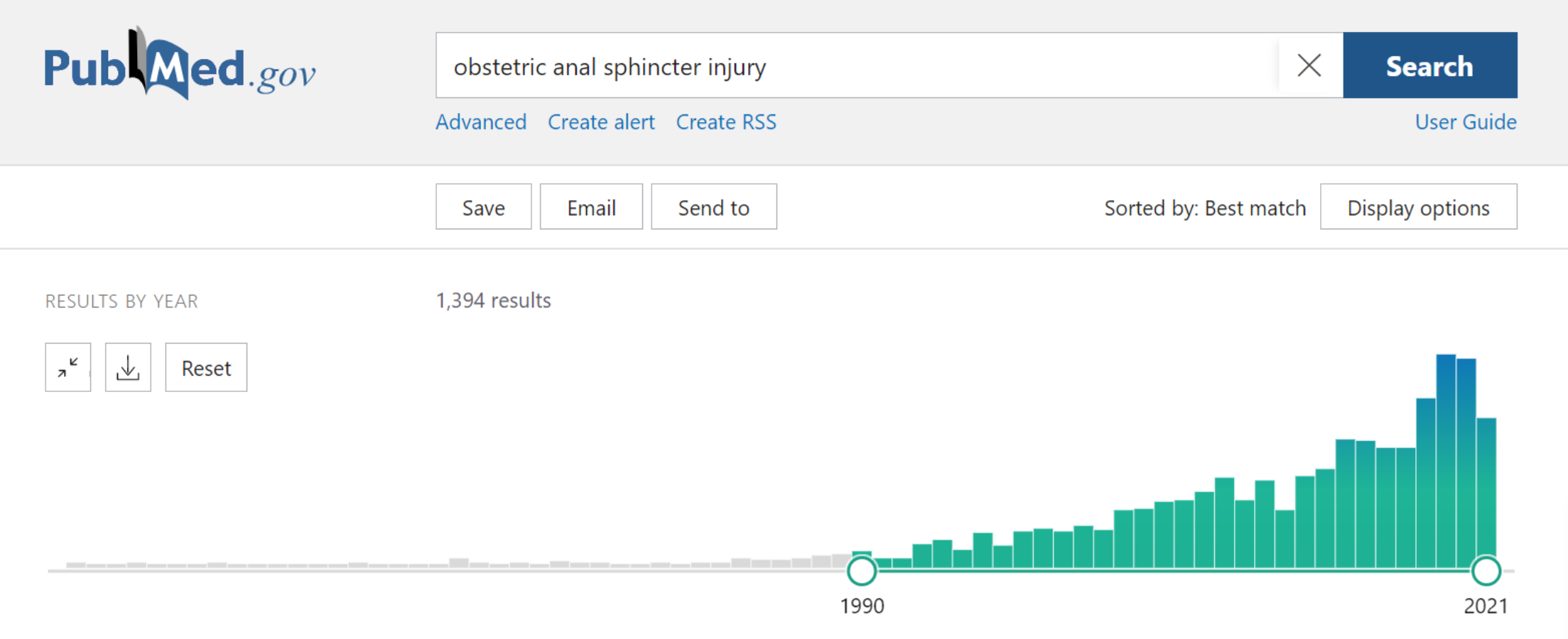

Grad 2-bristningar:
2 artiklar 1983, 33 artiklar 2020- vi är bara i början

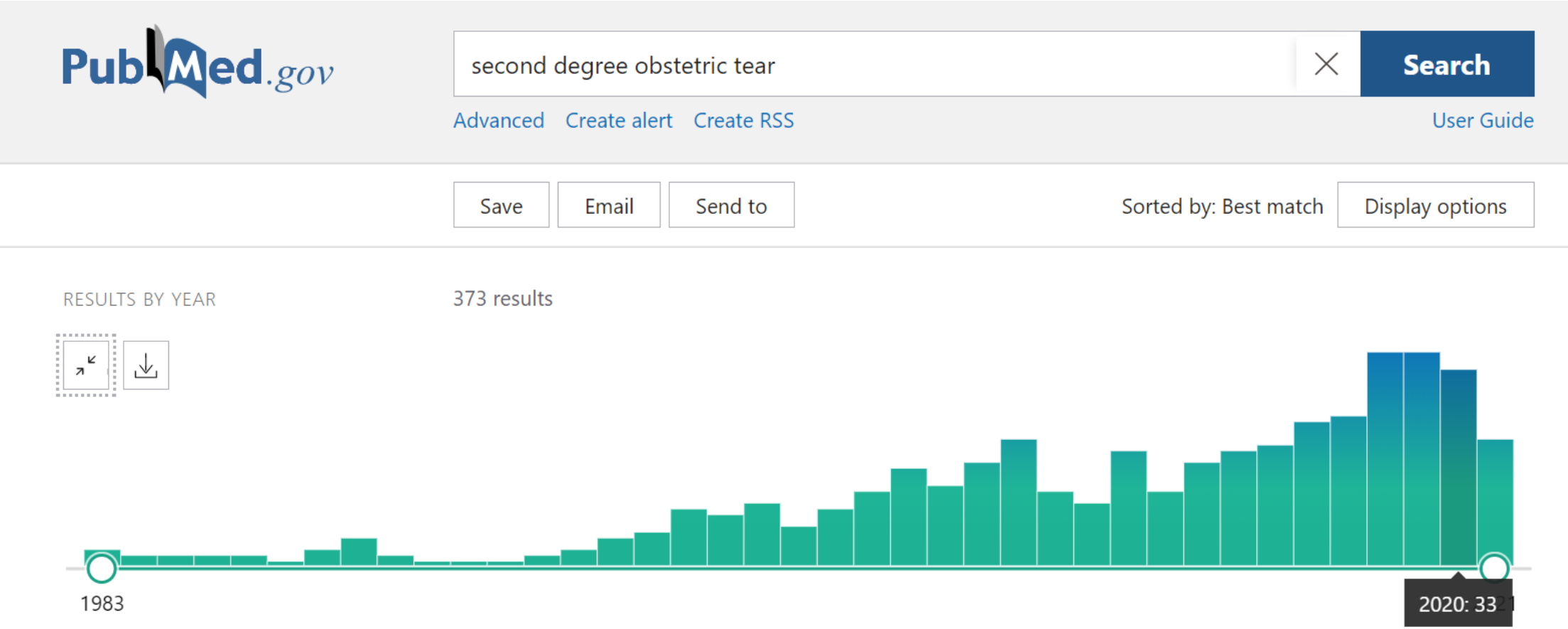

Det är inte bara incidensen utan även resultatet av sutureringen som har betydelse

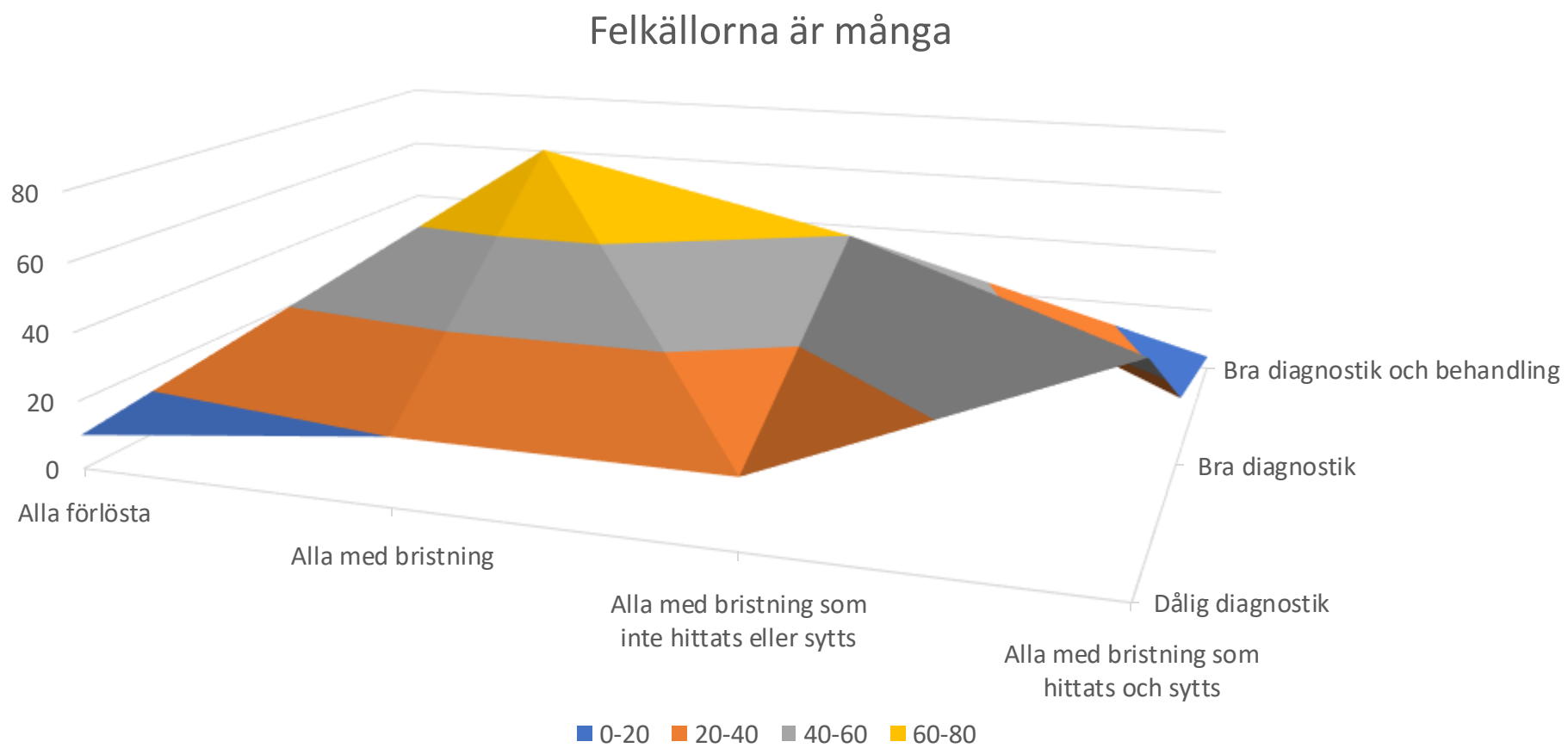

För att kunna forska och följa upp behövs systematisering, struktur och kanske en förändrad attityd

- ”allt ser fint ut”
- ”det faller väl samman”
- ”Lite får man räkna med”
- ”Du förstår väl att utseendet inte är viktigt”
- ”Du kan väl använda binda om menskoppen ramlar ur”
- ”kvinnor har fött barn i alla tider”
- “Du blir inte opererad förrän du får framfall”
- Klaffande vulva
- Isärsprängda levatorer
- Lateralt cystocele
- Saknar knipförmåga

1990

Bristningskunskapens evolution:

- Grad 2-bristningar var inget problem och togs inte med i MFR
- I begynnelsen var sfinkterskadan, och knappt det
- Incidensen troddes vara 1%
- Grad 3 delades upp i partiell eller total extern sfinkterskada, den interna sfinktern fanns bara hos colorektalkirurgerna

- **1996-1998:**
  Den interna sfinktern behövs för funktion
  Internsfinkterskadeklassificeringen publicerades
  Perinealkroppens höjd är av betydelse

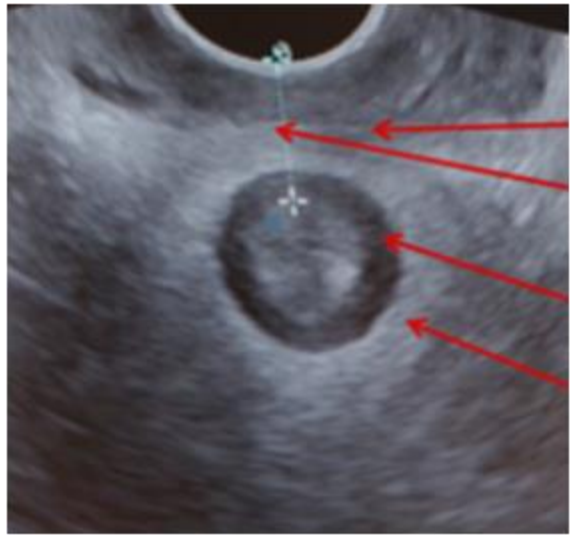

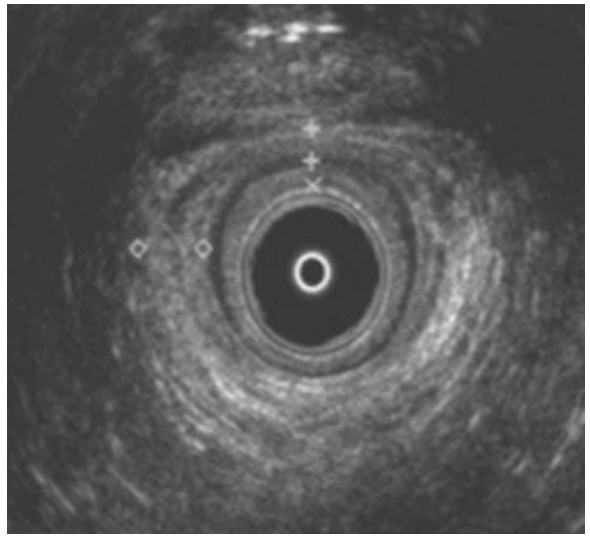

Clinical consequences of anal sphincter rupture during vaginal delivery

Uustal Fornell, E. K. et al J Am Coll Surg 1996

Perineal body measurement improves evaluation of anterior sphincter lesions during endoanal ultrasonography Zetterström et al Dis Colon Rectum 1998

2001: ARG-rapporten Anal inkontinens publicerades

- Sy på operation!
- Med bedövning!
- Följ upp!
- **Låga levatorsuturer** för att dra samman sfinkterändarna!

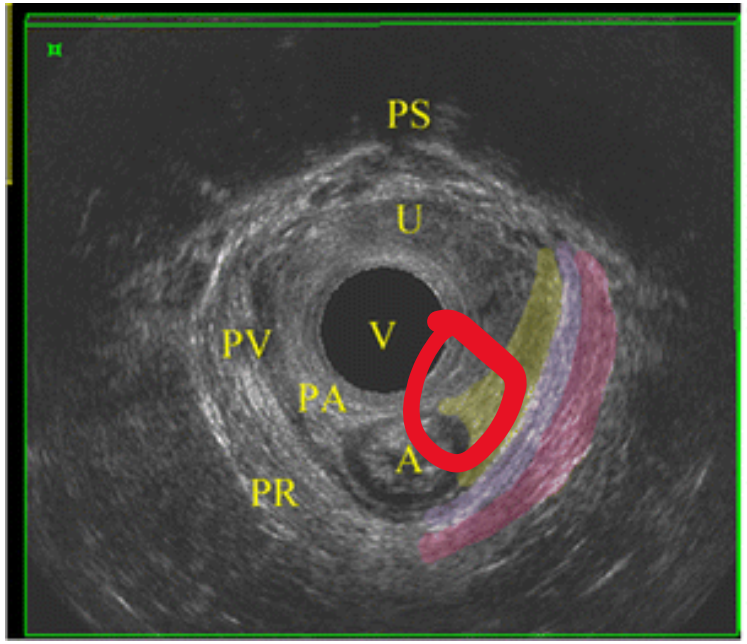

2005:
Externa sfinktern

Bara 5 mm hög, 18 mm lång klockan 12

Klarar inte ensam att sköta anal kontinens och tömning ens när oskadad- ”gummisnodd i rymden”

Behöver sitt fäste mot levatormusklerna

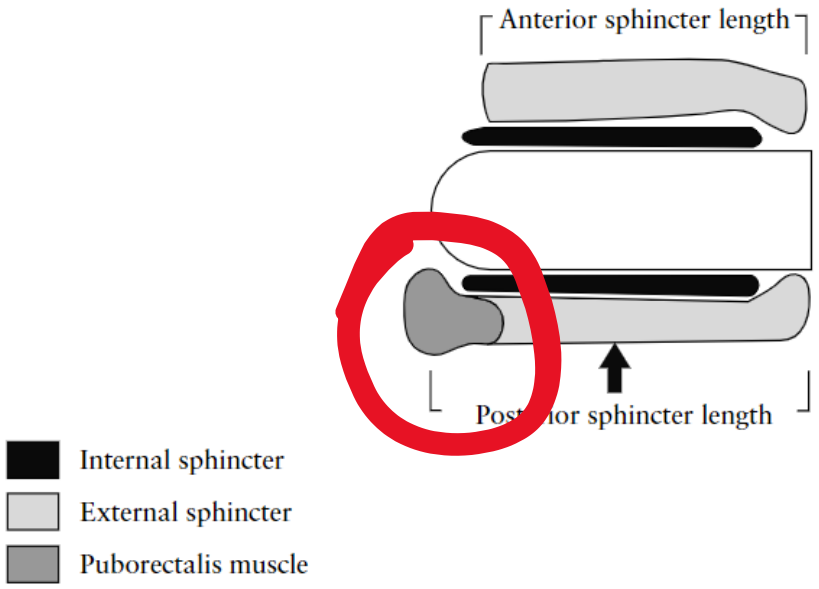

Figure 2 Schematic drawing of the anal canal illustrating how the anterior and posterior sphincter lengths were measured. The arrow shows the level where the sphincter thickness was measured.

- Starck M, Bohe M, Fortling B, Valentin L. Endosonography of the anal sphincter in women of different ages and parity. Ultrasound Obstet Gynecol. 2005

Avovaginal distans- perinealkroppens höjd

- Ett mått på skada som är reproducerbart
- Normal AVD under förlossning är 24-27 mm
- Kort AVD innebär att vävnad antingen saknas eller är uttöjd
- Att fråga efter måttet är ett sätt att uppmuntra regelmässig bidigital palpation
- och ge normalreferens

Pihl S, Uustal E, Blomberg M. Anovaginal distance and obstetric anal sphincter injury: a prospective observationa study. Int Urogynecol J. 2019
Hjertberg L, Uustal E, Pihl S, Blomberg M. Maternal Body Mass Index and Anovaginal Distance in Active Phase of Term Labor. Biomed Res Int. 2018

Bristningsregistret initierades 2011

- Rullades ut 2014
- I bruk i hela Sverige från 2021
- Fungerar även för grad 2
- Kompletterades med fritext-uppgifter om
  - Perinealkroppens höjd /AVD
  - Interna sfinktern
  - Suturmaterialet
  - Antibiotika
- Dessa kommer med i nya MFR

GynOp

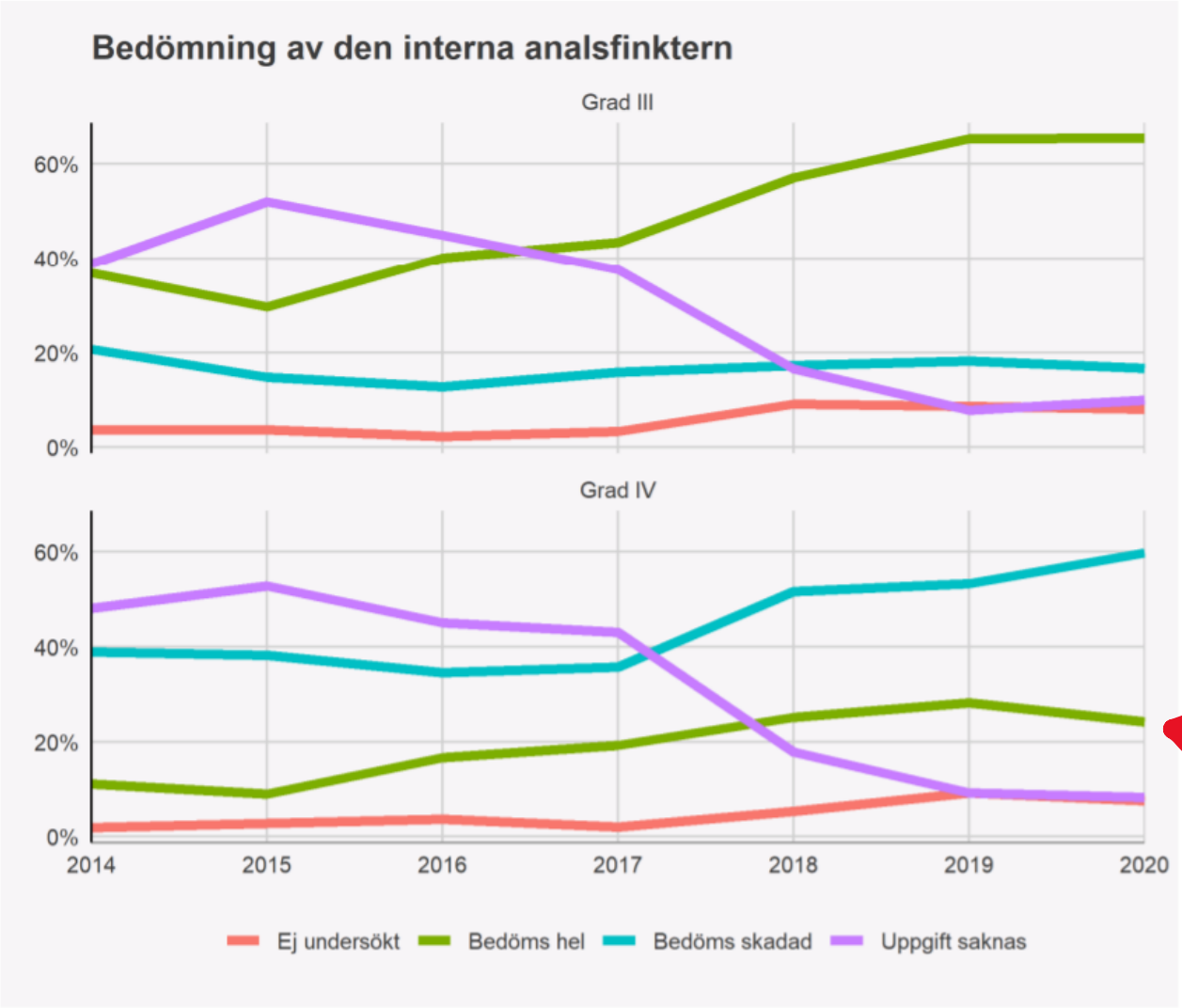

Allt bättre indata i Bristningsregsitret om interna sfinktern

men titta på grad IV

Bäckenbottenutbildning.se/Säker förlossningsvård

Publicerades 2017

Författargruppen insåg från början behovet av undergruppering av grad 2

2020 etablerades nya koder för subgruppering av grad 2

Vi hade långa diskussioner om man ska använda mått i cm för längd och djup eller namnge muskelfästen och fascior

Bristningar är komplexa 3D-skador som på något sätt måste kategoriseras för att vara möjliga att registrera

Det landade i mått med förklaringstext

Levatorskador kan nu diagnossättas när de upptäcks vid förlossningen

Levatorskador direkt post partum är nästa helt obeforskat

- Levatorskada kan vara
  1. bristning inne i muskeln
  2. levatormuskelfästen släppt från symfysen/ ileum
  3. levatormuskelfästen släppt från perinealkroppen/ rectovaginal fascia
  4. eller kombinationer av dessa

  1 och 2 är svåra att laga med dagens metoder

  men
- *3 borde kunna lagas vid förlossning*
- *3 kan lagas under åren efter skada*

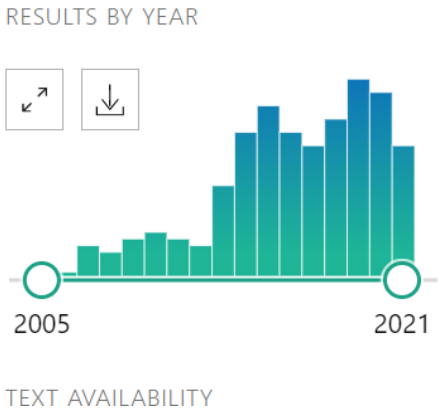

Eva Uustal 2021

Tabell Perinealskador

(¤ isolerad intern sfinkterskada finns ännu inte i ICD 10. Klassificerad i samråd med (Karin Pihl, författare av SFOG:s diagnoshandbok).

Svenskt namn	*Kod*	*Beskrivning*
Första gradens bristning	070.0	Skada på huden i vulva, labiae eller vagina. Behöver sutureras endast med ytliga suturer. Slidmynningens form är den samma som före förlossningen.
Andra gradens bristning	070.1	Skada på perineala muskler men inte ändtarmsmuskeln. Slidmynningens form är påverkad och bör återställas vid suturering. Vid isolerad vaginalbristning utan påverkan på perineum ska den beskrivas separat. Djup räknas vinkelrätt från vaginalväggens yta och till bristningens djupaste del. Längd räknas i hud/ slemhinneplanet.
	070.1a	Del av perinealkroppen (1/2 -2) cm och mindre än och 4 cm in i vagina
	070.1b	Hela perinealkroppen utom sfinktrar eller mer än 4 cm lång vaginalbristning
	070.1c	Hela perinealkroppen utom sfinktrar och mer än 4 cm lång vaginalbristning
Isolerad vaginalruptur	071.4	Perineum och sfinktrar hela, ruptur av vaginalvägg högre upp
Tredje gradens bristning	070.2	Skada på perineum och analsfinkter
	070.2C	Mindre än 50 % av den externa sfinktern skadad. Analkanalen har bibehållen rund form och främre väggen är täckt av vävnad där en del utgörs av extern sfinkter.
	070.2D	Mer än 50 % av den externa sfinktern skadad. Analkanalens runda form är påverkad men den interna sfinktern är hel
	070.2E	Som ovan men med skada på den interna sfinktern. Endast analslemhinnan håller ihop analkanalen som förlorat sin rundhet.
	070.2X	Sfinkterruptur, ospecificerad- Om man inte kan ange vilka delar som är skadade
	071.8	Isolerad skada på den interna sfinktern- Den externa sfinktern är hel men det finns en ursparning i bakre slidväggen innanför den där bara tarmvägg känns. Den interna sfinktern syns i kanterna och/eller med ultraljud. Klassas som sfinkterskada i Bristningsregistret
Fjärde gradens bristning	070.3	Fullväggsskada genom perineum, analsfinktrar och tarmvägg i analkanalen som kan sträcka sig upp i rektum

NY KOD 2020	Text	Förklaring	“Kort “ förklaring
O70.1	Perinealbristning av andra graden	Utesluter: Ytlig slemhinnebristning (O70.0) Isolerad vaginalbristning (O71.4) Innefattar: Bristning i förlängning av perineotomi utan engagemang av analsfinktrar.	
O70.1A	Bristning av upp till halva perinealkroppen	Bristningen omfattar upp till halva perinealkroppen. Det motsvaras av m. bulbokavernosus, m. transversus perinei eller fästena för dessa muskler. Kan innefatta mindre än 2 cm djup vaginalbristning.	”Liten grad 2” Septum rektovaginale bedöms intakt och vagina kan sys i ett lager.
O70.1B	Bristning av mer än halva (inkl. hela) perinealkroppen	Bristningen omfattar mer än halva perinealkroppen. Det motsvaras av m. bulbokavernosus, m. transversus perinei eller fästena för dessa muskler. Kan innefatta mindre än 2 cm djup vaginalbristning	”Medelstor grad 2” Septum rektovaginale bedöms intakt och vagina kan sys i ett lager.
O70.1C	Bristning av perinealkroppen och djupare bristning i nedre delen av vagina	Bristningen i vagina är upp till 4 cm lång och når ej över spinae-nivå. Bristningen omfattar perinealkroppen, är upp till 4 cm lång samt är mer än 2 cm djup. Det motsvaras av m. bulbokavernosus, m. transversus perinei, m puboanalis, m pubovisceralis eller fästena för dessa muskler samt septum rektovaginale	”Stor grad 2 med nedre djup vaginalbristning” Septum rektovaginale bedöms ej intakt och vaginalväggen sys i flera lager.
O70.1D	Bristning av perinealkroppen, och djupare bristning som sträcker sig till övre delen av vagina	Bristningen omfattar perinealkroppen, är mer än 4 cm lång samt är mer än 2 cm djup. Det motsvaras av m. bulbokavernosus, m. transversus perinei, m puboanalis, m pubovisceralis eller fästena för dessa muskler samt septum rektovaginale	”Stor grad 2 med hög djup vaginalbristning” Septum rektovaginale bedöms ej intakt och vaginalväggen sys i flera lager.
O70.1E	Unilateral skada på m. levator ani	M. levator ani är delad eller avlöst från symfysen på ena sidan	Diagnosen kan förekomma tillsammans med övriga bristningar.
O70.1F	Bilateral skada på m. levator ani	M. levator ani är delad eller avlöst från symfysen på båda sidor	Diagnosen kan förekomma tillsammans med övriga

Tabell 2. Fördelning av de nya diagnoskoderna grad 2, år 2020

Diagnoskod	Antal	Total	Andel
O70.1A	2088	3822	54.6%
O70.1B	40	3822	1.0%
O70.1C	931	3822	24.4%
O70.1D	43	3822	1.1%
O70.1X	720	3822	18.8%

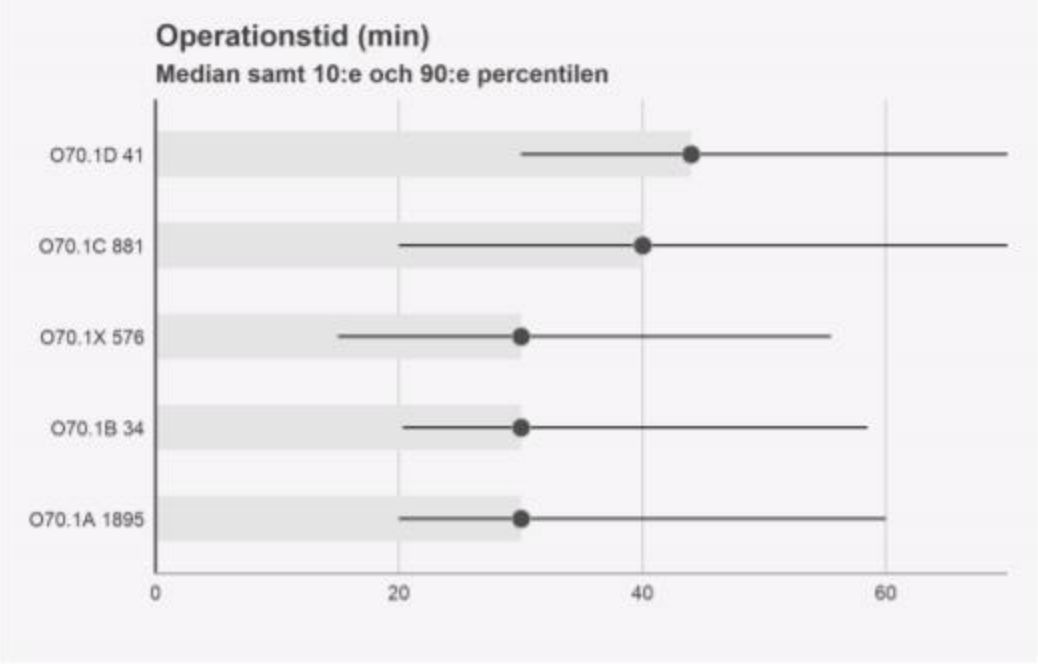

Figur 4. Operationstid (minuter) bristning grad 2, med uppdelning på en översiktlig klassificering till de olika undergrupperna av grad 2.

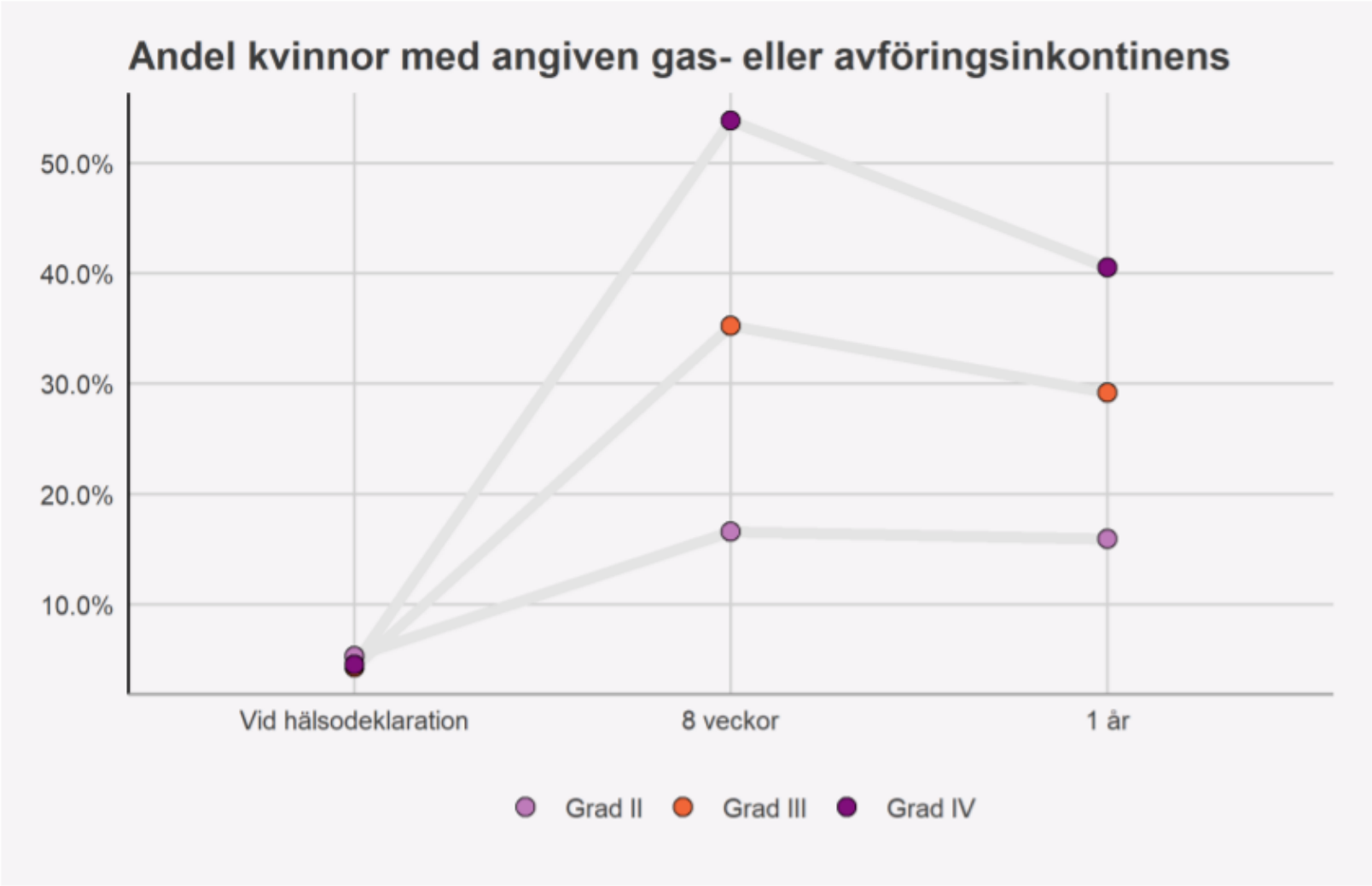

Figur 1. Andel kvinnor med angiven gas- eller avföringsinkontinens. Figuren baseras på kvinnor opererade för förlossningsbristning år 2019.

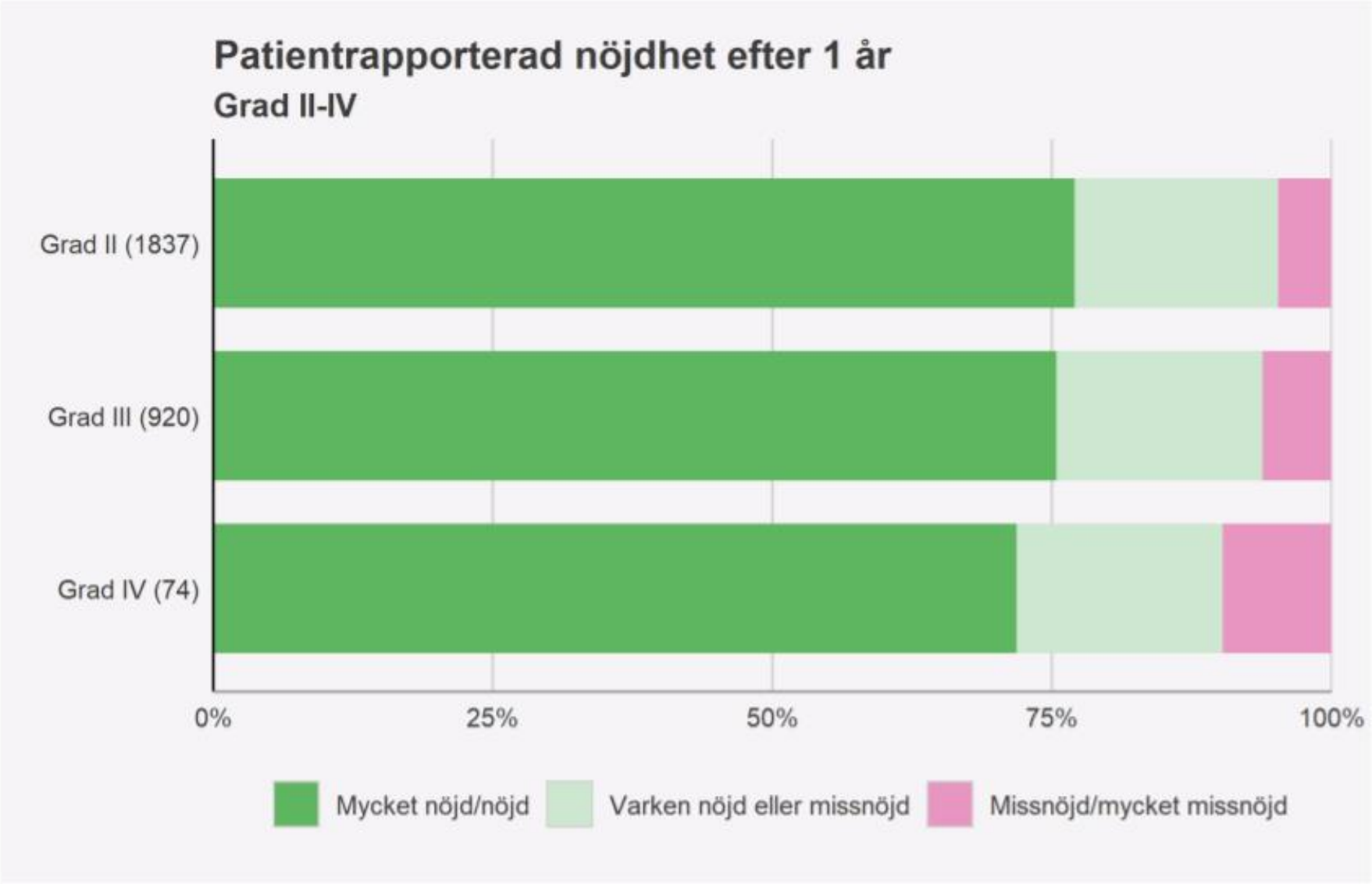

Figur 2. Patientrapporterad nöjdhet efter 1 år för bristningar grad 2, 3 och 4.

Förlossningsbristning är inte samma sak som förlossningsskada, men

Framtidens kvinnor kommer inte att nöja sig med att invänta framfallet/inkontinensen som tecken på suboptimalt hanterad bristning

De vill ha rätt vård och uppföljning med en gång

Den dag då vi alla letar efter, hittar, syr, dokumenterar, eftervårdar och rehabiliterar förlossningsbristningar lika bra som idrottsskador

-kan vi svara på om den vaginala förlossningen är rimligt säker för bäckenbotten

Vi är inte där men närmare än vi var 1990

Frågor till er
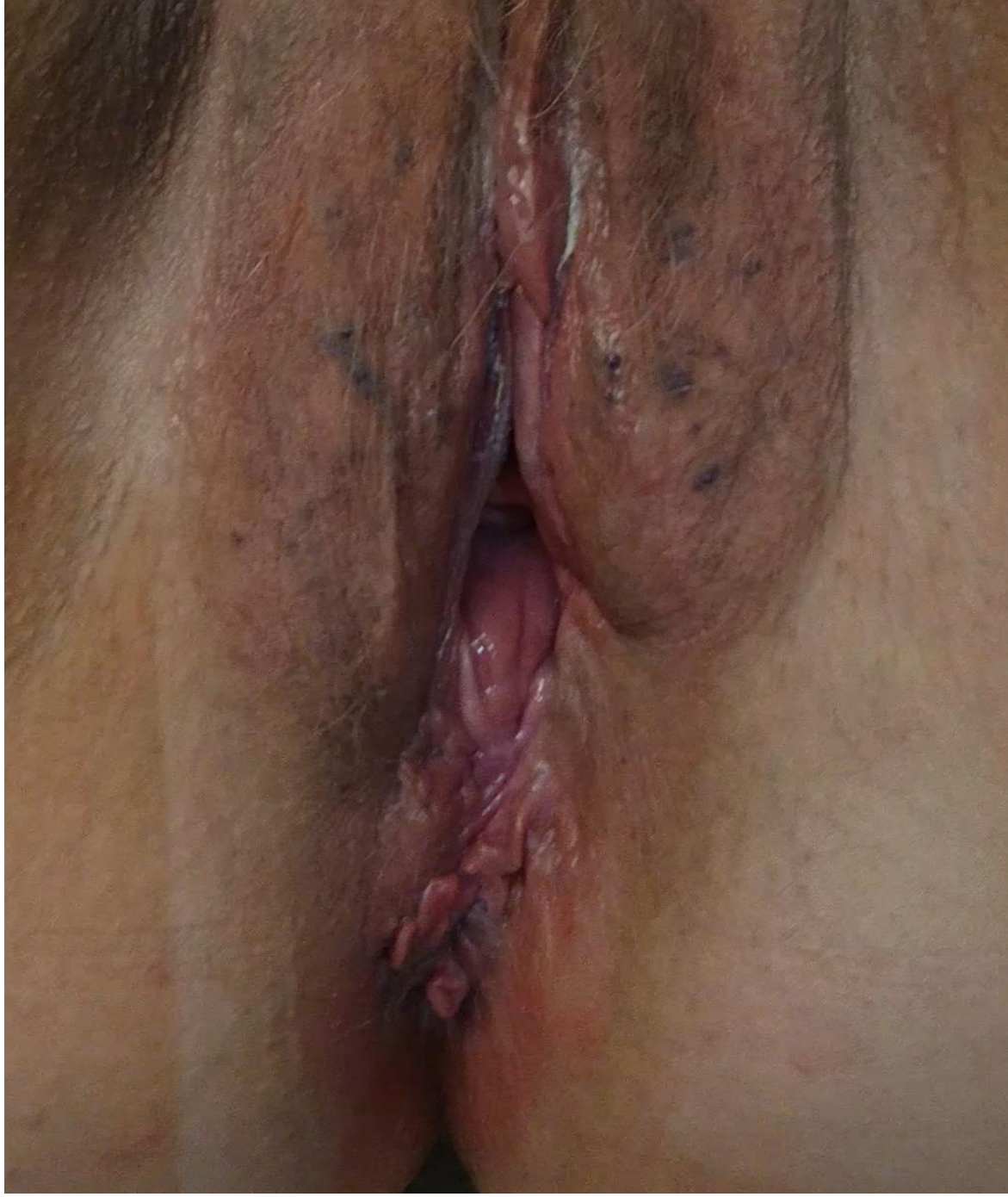
- *Hur blev vi kultiverade att inte*
  - *Undersöka*
  - *Informera*
  - *Reparera*
  - *Ifrågasätta*